



АССОЦИАЦИЯ  
ФЛЕБОЛОГОВ  
РОССИИ



INTERNATIONAL UNION  
OF PHLEBOLOGY

---

# ФЛЕБОЛОГИЯ

---

№2 • выпуск 2 • 2013 • том 7

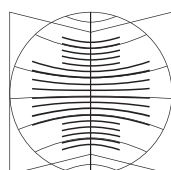
Основан в 2007 г.



---

**Российские клинические рекомендации  
по диагностике и лечению  
хронических заболеваний вен**

---



МедиаСфера

Издательство Медиа Сфера

Ассоциация флебологов России

«Флебология» — научно-практический рецензируемый медицинский журнал. Выходит 4 раза в год.

Основан в 2007 году.

«Flebologiâ» (Phlebology) is a quarterly peer-reviewed medical journal published by MEDIA SPHERA Publishing Group. Founded in 2007.

Журнал представлен в следующих международных базах данных и информационно-справочных изданиях: РИНЦ (Российский индекс научного цитирования), Ulrich's Periodicals Directory, Google Scholar.

Решением Высшей аттестационной комиссии (ВАК) Министерства образования и науки РФ журнал «Флебология» включен в Перечень ведущих рецензируемых научных журналов и изданий, выпускаемых в Российской Федерации, в которых рекомендована публикация основных результатов диссертационных исследований на соискание ученых степеней доктора и кандидата наук.

**Издательство Медиа Сфера:**

127238 Москва,  
Дмитровское ш., д. 46, корп.2, этаж 4.  
Тел.: (495) 482-4329  
Факс: (495) 482-4312  
Отдел рекламы: (495) 482-0604  
Отдел подписки: (495) 482-5336  
Факс: (495) 482-4312  
E-mail: info@mediasphera.ru  
www.mediasphera.ru  
**Адрес для корреспонденции:**  
127238 Москва, а/я 54, Медиа Сфера

**АДРЕС РЕДАКЦИИ:**

127238 Москва,  
Дмитровское ш., д. 46, корп.2, этаж 4.  
Тел.: (495) 482-4329  
Факс: (495) 482-4312  
E-mail: phlebo@mediasphera.ru  
Зав. редакцией О.Д. Изотова

Оригинал-макет изготовлен издательством Медиа Сфера  
Компьютерный набор и верстка:  
О.В. Ненашева, Е.Л. Коган.  
Корректоры: В.Ю. Глазунова,  
И.В. Корягина, Е.А. Папоян



Индексы по каталогу агентства «Роспечать»:  
80560 — для индивидуальных подписчиков  
80561 — для предприятий и организаций

Формат 60×90 1/8; Тираж 3000 экз.  
Усл.печ.л. 6. Заказ 1178  
Отпечатано в ООО «Типография Мосполиграф»

# ФЛЕБОЛОГИЯ

**Том 7****Выпуск 2****2'2013****НАУЧНО-ПРАКТИЧЕСКИЙ РЕЦЕНЗИРУЕМЫЙ ЖУРНАЛ****РЕДАКЦИОННАЯ КОЛЛЕГИЯ**

Главный редактор А.И. Кириенко  
Зам. гл. редактора Ю.М. Стойко  
Ответственный секретарь В.Ю. Богачев

В.В. Андрияшкин (Москва)  
В.С. Аракелян (Москва)  
А.Г. Бебуришвили (Волгоград)  
Н.А. Бубнова (Санкт-Петербург)  
Е.П. Бурлева (Екатеринбург)  
В.Н. Золкин (Москва)  
И.А. Золотухин (Москва)  
И.М. Игнатъев (Казань)  
С.А. Капранов (Москва)  
А.А. Карпенко (Новосибирск)  
И.И. Кательницкий (Ростов-на-Дону)  
В.В. Кунгурцев (Москва)  
С.И. Ларин (Волгоград)  
Е.П. Панченко (Москва)  
С.В. Сапелкин (Москва)  
Ю.Т. Цуканов (Омск)  
Е.В. Шайдаков (Санкт-Петербург)  
А.И. Шевела (Новосибирск)  
А.И. Шиманко (Москва)  
А.М. Шулутко (Москва)

**РЕДАКЦИОННЫЙ СОВЕТ**

Председатель В.С. Савельев (Москва)

А.А. Баяшко (Минск)	Л.М. Чернуха (Киев)
Б.Н. Жуков (Самара)	А.Н. Чугунов (Казань)
И.И. Затевахин (Москва)	П.Г. Швальб (Рязань)
Е.П. Кохан (Москва)	Во Eklöf (Швеция)
Н.П. Макарова (Екатеринбург)	Attilio Cavezzi (Италия)
А.В. Покровский (Москва)	Olle Neltzen (Швеция)
В.А. Сандриков (Москва)	Hugo Partsch (Австрия)
А.А. Фокин (Челябинск)	

Редакция не несет ответственности за содержание рекламных материалов. Точка зрения авторов может не совпадать с мнением редакции. К публикации принимаются только статьи, подготовленные в соответствии с правилами для авторов. Направляя статью в редакцию, авторы принимают условия договора публичной оферты. С правилами для авторов и договором публичной оферты можно ознакомиться на сайте: www.mediasphera.ru. Полное или частичное воспроизведение материалов, опубликованных в журнале, допускается только с письменного разрешения издателя — издательства «Медиа Сфера».

«Согласовано»

Главный внештатный специалист  
сердечно-сосудистый хирург Министерства  
здравоохранения Российской Федерации,  
директор ФГБУ «НЦ ССХ им. А.Н. Бакулева» РАН,  
академик РАН и РАМН Л.А. Бокерия

Ассоциация флебологов России  
Всероссийское общество хирургов

Утверждено совещанием экспертов  
10.02.13, Москва

## РОССИЙСКИЕ КЛИНИЧЕСКИЕ РЕКОМЕНДАЦИИ ПО ДИАГНОСТИКЕ И ЛЕЧЕНИЮ ХРОНИЧЕСКИХ ЗАБОЛЕВАНИЙ ВЕН

### Национальные координаторы:

Савельев В.С. (Москва)  
Покровский А.В. (Москва)  
Затевахин И.И. (Москва)  
Кириенко А.И. (Москва)

### Экспертная группа:

Алуханян О.А. (Краснодар)  
Андряшкин А.В. (Москва)  
Андряшкин В.В. (Москва)  
Баринов В.Е. (Москва)  
Беленцов С.М. (Екатеринбург)  
Богачев В.Ю. (Москва)  
Богданец Л.И. (Москва)  
Бредихин Р.А. (Казань)  
Бубнова Н.А. (Санкт-Петербург)  
Букина О.В. (Тамбов)  
Бурлева Е.П. (Екатеринбург)  
Вахитов М.Ш. (Санкт-Петербург)  
Волков А.С. (Москва)  
Гаврилов С.Г. (Москва)  
Голованова О.В. (Москва)  
Гужков О.Н. (Ярославль)  
Гумеров И.И. (Ульяновск)  
Дибиров М.Д. (Москва)  
Доронин И.В. (Москва)  
Жируев М.С. (Санкт-Петербург)  
Жуков Б.Н. (Самара)  
Золкин В.Н. (Москва)  
Золоев Г.К. (Новокузнецк)  
Золотухин И.А. (Москва)  
Иванов Е.В. (Тюмень)  
Игнатъев И.М. (Казань)  
Илюхин Е.А. (Санкт-Петербург)  
Карпенко А.А. (Новосибирск)  
Кательницкий И.И. (Ростов-на-Дону)  
Клецкин А.Э. (Нижний Новгород)  
Кошевой А.П. (Томск)  
Крылов А.Ю. (Москва)  
Кунгурцев В.В. (Москва)  
Кудыкин М.Н. (Нижний Новгород)  
Кузовлев С.П. (Калининград)  
Лаберко Л.А. (Москва)  
Ларин С.И. (Волгоград)  
Лобанов В.Н. (Москва)

Лобастов К.В. (Москва)  
Луценко М.М. (Москва)  
Мазайшвили К.В. (Москва)  
Максимов С.В. (Дмитров, Мос. обл.)  
Миронов А.В. (Москва)  
Новикова Я.В. (Новосибирск)  
Париков М.А. (Санкт-Петербург)  
Пелевин А.В. (Иваново)  
Плечев В.В. (Уфа)  
Подьяков А.Ю. (Брянск)  
Прядко С.И. (Москва)  
Раповка В.Г. (Владивосток)  
Родоман Г.В. (Москва)  
Рузанкин Л.Е. (Санкт-Петербург)  
Рыбачков В.В. (Ярославль)  
Сабельников В.В. (Санкт-Петербург)  
Сажинов А.П. (Мурманск)  
Сапелкин С.В. (Москва)  
Селиверстов Е.И. (Москва)  
Славин Д.А. (Казань)  
Соколов А.Л. (Москва)  
Стойко Ю.М. (Москва)  
Субботин Ю.Г. (Барнаул)  
Толстихин В.Ю. (Красноярск)  
Фокин А.А. (Челябинск)  
Хитарьян А.Г. (Ростов-на-Дону)  
Цуканов А.Ю. (Омск)  
Цуканов Ю.Т. (Омск)  
Чаббаров Р.Г. (Саратов)  
Чернооков А.И. (Москва)  
Чечетка Д.Ю. (Хабаровск)  
Шайдаков Е.В. (Санкт-Петербург)  
Шаталов А.В. (Волгоград)  
Шевела А.И. (Новосибирск)  
Шиманко А.И. (Москва)  
Шулутко А.М. (Москва)  
Шульц А.А. (Нижний Новгород)

---

# Содержание

<b>1. Патогенез хронических заболеваний вен</b> .....	6
<b>2. Номенклатура</b> .....	8
2.1. Основные нозологические формы и определение понятий .....	8
2.2. Анатомическая номенклатура .....	9
<b>3. Классификация хронических заболеваний вен и формулировка диагноза</b> .....	11
<b>4. Диагностика хронических заболеваний вен</b> .....	14
4.1. Клиническое обследование .....	14
4.2. Инструментальная диагностика .....	14
4.2.1. Ультразвуковое ангиосканирование (дуплексное сканирование) .....	14
4.2.2. Ультразвуковая доплерография .....	16
4.2.3. Плетизмография .....	16
4.2.4. Рентгеноконтрастная флебография .....	16
4.2.5. Радионуклидная флебография (радиофлебография) .....	16
4.2.6. Компьютерная томография (спиральная компьютерная томография, КТ-венография) .....	17
4.2.7. Магнитно-резонансная томография .....	17
4.2.8. Интраваскулярная ультрасонография .....	17
4.2.9. Термография .....	17
4.2.10. Диагностика тромбофилических состояний .....	17
<b>5. Компрессионное лечение</b> .....	18
5.1. Эластичное бинтование .....	18
5.2. Компрессионный трикотаж .....	19
5.3. Показания к применению эластичной компрессии .....	19
5.4. Противопоказания к эластичной компрессии .....	20
5.5. Прерывистая пневматическая компрессия .....	20
<b>6. Фармакотерапия</b> .....	21
6.1. Показания к фармакотерапии хронических заболеваний вен .....	21
6.2. Фармакологические препараты, применяемые при лечении хронических заболеваний вен .....	21
6.3. Механизм действия флеботропных лекарственных препаратов .....	21
6.4. Клиническая эффективность флеботропных лекарственных препаратов .....	21
6.5. Безопасность пероральных флеботропных лекарственных препаратов .....	22
6.6. Применение флеботропных лекарственных препаратов у беременных .....	23
6.7. Противопоказания и ограничения по использованию пероральных флеботропных лекарственных препаратов .....	23
6.8. Режим приема и дозирования флеботропных лекарственных препаратов .....	23
6.9. Местные лекарственные формы для лечения хронических заболеваний вен .....	24
6.10. Антитромбоцитарные и другие препараты, используемые при лечении хронических заболеваний вен .....	24
6.11. Контроль эффективности лечения .....	24
6.12. Оригинальные флеботропные лекарственные препараты и их дженерики .....	24
<b>7. Флебосклерозирующее лечение</b> .....	25
7.1. Показания .....	25
7.2. Противопоказания .....	25
7.3. Побочные эффекты и осложнения .....	25
7.4. Основные принципы склеротерапии .....	26

7.4.1. Склерозирование с использованием жидких препаратов . . . . .	26
7.4.2. Склерозирование с использованием пенной формы препаратов . . . . .	26
7.5. Склерозирование ретикулярных варикозно-расширенных вен и телеангиэктазий . . . . .	26
7.6. Склерозирование притоков магистральных подкожных вен . . . . .	27
7.7. Склерозирование магистральных подкожных вен . . . . .	27
7.8. Склерозирование перфорантных вен . . . . .	27
7.9. Склерозирование вен в зоне трофической язвы или венозной экземы . . . . .	27
7.10. Склерозирование при венозном кровотечении . . . . .	27
<b>8. Хирургическое лечение . . . . .</b>	<b>28</b>
8.1. Прямые хирургические вмешательства . . . . .	28
8.1.1. Хирургия варикозной болезни . . . . .	28
8.1.1.1. Кроссэктомия и удаление ствола большой подкожной вены . . . . .	28
8.1.1.2. Кроссэктомия и удаление ствола малой подкожной вены . . . . .	28
8.1.1.3. Удаление варикозно-измененных притоков подкожных вен . . . . .	28
8.1.1.4. перевязка несостоятельных перфорантных вен . . . . .	28
8.1.1.5. Коррекция клапанов глубоких вен . . . . .	29
8.2. Эндовазальная термическая облитерация (абляция) . . . . .	29
8.2.1. Показания и противопоказания . . . . .	29
8.2.2. Общие принципы эндовазальной термооблитерации . . . . .	30
8.2.3. Особенности проведения лазерной облитерации . . . . .	30
8.2.4. Особенности проведения радиочастотной облитерации . . . . .	30
8.2.5. Профилактика венозных тромбоэмболических осложнений после термооблитерации . . . . .	30
8.3. Хирургическое лечение посттромботической болезни . . . . .	30
8.3.1. Шунтирующие вмешательства и восстановление проходимости глубоких вен . . . . .	31
8.3.2. Вмешательства на подкожной венозной системе . . . . .	31
8.3.3. Вмешательства на перфорантных венах . . . . .	31
8.3.4. Коррекция несостоятельности клапанного аппарата глубоких вен, трансплантация и транспозиция сегментов вен с нормально функционирующими клапанами . . . . .	31
8.4. Хирургическое лечение флебодисплазий . . . . .	32
<b>9. Рецидив варикозной болезни . . . . .</b>	<b>33</b>
9.1. Причины рецидива варикозной болезни . . . . .	33
9.2. Методы коррекции . . . . .	33
<b>10. Венозные трофические язвы . . . . .</b>	<b>34</b>
10.1. Классификация . . . . .	34
10.2. Особенности клинической диагностики . . . . .	34
10.3. Лечение венозных трофических язв . . . . .	34
10.3.1. Хирургическое лечение . . . . .	34
10.3.2. Консервативное лечение . . . . .	34
<b>11. Варикотромбофлебит . . . . .</b>	<b>36</b>
11.1. Клинические варианты . . . . .	36
11.2. Клиническая диагностика . . . . .	36
11.3. Инструментальная диагностика . . . . .	36
11.4. Лабораторная диагностика . . . . .	36
11.5. Показания к госпитализации . . . . .	36
11.6. Лечебная тактика . . . . .	37
11.7. Консервативное лечение . . . . .	37
11.8. Оперативное лечение . . . . .	37

---

<b>12. Варикозная болезнь вен таза у женщин</b> . . . . .	39
12.1. Основные понятия . . . . .	39
12.2. Анатомическая номенклатура. . . . .	39
12.3. Классификация и формулировка диагноза . . . . .	39
12.4. Диагностика варикозной болезни вен таза. . . . .	40
12.4.1. Клиническое обследование . . . . .	40
12.4.2. Инструментальное обследование . . . . .	40
12.5. Лечение варикозной болезни вен таза. . . . .	41
12.5.1. Компрессионная терапия. . . . .	41
12.5.2. Флебосклерозирующее лечение . . . . .	41
12.5.3. Хирургическое лечение варикозной болезни вен таза . . . . .	41
12.5.4. Фармакотерапия варикозной болезни вен таза . . . . .	42
12.6. Осложнения варикозной болезни вен таза. . . . .	42
<b>13. Медико-социальная экспертиза, реабилитация, физиотерапевтическое и санаторно-курортное лечение при заболеваниях вен.</b> . . . . .	44
13.1. Общие вопросы, термины, понятия . . . . .	44
13.2. Медико-социальная экспертиза и экспертиза временной нетрудоспособности. . . . .	44
13.2.1. Показания к направлению на медико-социальную экспертизу . . . . .	44
13.2.2. Нарушение основных групп функций организма . . . . .	44
13.2.3. Ограничение основных категорий жизнедеятельности . . . . .	44
13.2.4. Направление на медико-социальную экспертизу . . . . .	45
13.2.5. Критерии и срок временной утраты трудоспособности при болезнях магистральных вен . . . . .	46
13.2.6. Противопоказанные виды и условия труда для больных хронической венозной недостаточностью. . . . .	46
13.3. Реабилитация. . . . .	46
13.4. Физиотерапевтическое и санаторно-курортное лечение. . . . .	47

# 1. Патогенез хронических заболеваний вен

Единой трактовки патологических изменений в венах нижних конечностей нет. Это касается как макрогемодинамики, так и микроциркуляции, а также вариантов и последовательности гистохимических изменений.

Генетический базис для варикозной трансформации до конца не ясен. Очевидно, важная роль принадлежит определенным генным мутациям, которые выступают в качестве неустраняемого фактора риска первичного хронического заболевания вен (ХЗВ). Многочисленные события, происходящие в процессе формирования и манифестации ХЗВ, можно разделить на две большие группы — хроническое воспаление и изменение венозного оттока.

При гистологических и ультраструктурных исследованиях у больных с ХЗВ обнаруживают гипертрофию стенки варикозных вен с увеличением количества коллагена, а также одновременным нарушением архитектоники гладкомышечных клеток и эластиновых волокон. В культуре гладкомышечных клеток, полученных из стенки варикозной вены, отмечается нарушение синтеза коллагена с увеличением волокон I типа и уменьшением волокон III типа. Коллаген I типа обуславливает повышенную ригидность соединительной ткани с явлением остаточной деформации, коллаген III типа повышает ее эластичность с сохранением исходной формы. В стенке здоровой вены превалирует коллаген III типа. При варикозной болезни наблюдается увеличение коллагена I типа. Синтез коллагена III типа в культуре гладкомышечных клеток и фибробластов при варикозной болезни снижен, что подтверждает системность данного нарушения. Со временем разнонаправленные процессы синтеза и деградации приводят к появлению гипертрофированных и атрофированных сегментов вены.

Отмечающаяся при ХЗВ дисрегуляция синтеза коллагена снижает эластичность стенки вены и создает условия для ее пространственной деформации (варикозной трансформации). В стенке варикозных вен при этом отмечается чередование сегментов сосуда с гипертрофированной стенкой и атрофированных участков, включающих небольшое число гладкомышечных волокон и незначительное количество межклеточного вещества. Деградация протеинов, формирующих внеклеточный матрикс, происходит в результате воздействия протеолитических ферментов, синтезируемых эндотелиоцитами и макрофагами, в первую очередь, матриксных металлопротеиназ (ММП). При этом обнаруживается увеличение уровня цитокинов, в частности трансформирующего фактора роста фибробластов. Взаимодействие протеолитических энзимов, их ингибиторов и цитокинов позволяет понять механизм изменений в стенке варикозных вен, где обнаруживают большое количество мастоцитов, ферменты которых активируют ММП, разрушающие внеклеточный матрикс.

В настоящее время точно не известны все механизмы, вызывающие изменения в венозной стенке и клапанах. Важную роль в этом процессе играют гемодинамические характеристики кровотока, одной из которых служит изменение «силы сдвига». Длительный застой венозной крови приводит к растяжению стенки сосуда и деформации створок клапанов. Возникающий ретроградный кро-

воток снижает тангенциальное напряжение венозной стенки. Даже при отсутствии рефлюкса венозный стаз вызывает формирование на поверхности эндотелия зон с низкой или нулевой силой сдвига, что приводит к структурным изменениям венозной стенки. Все эти события, возможно, инициируют воспалительные реакции с участием лейкоцитов и эндотелиоцитов с последующими патологическими изменениями в венозной стенке и клапанах. Косвенным подтверждением участия лейкоцитов в процессе варикозной трансформации может служить их обнаружение в венозной стенке при гистохимических исследованиях.

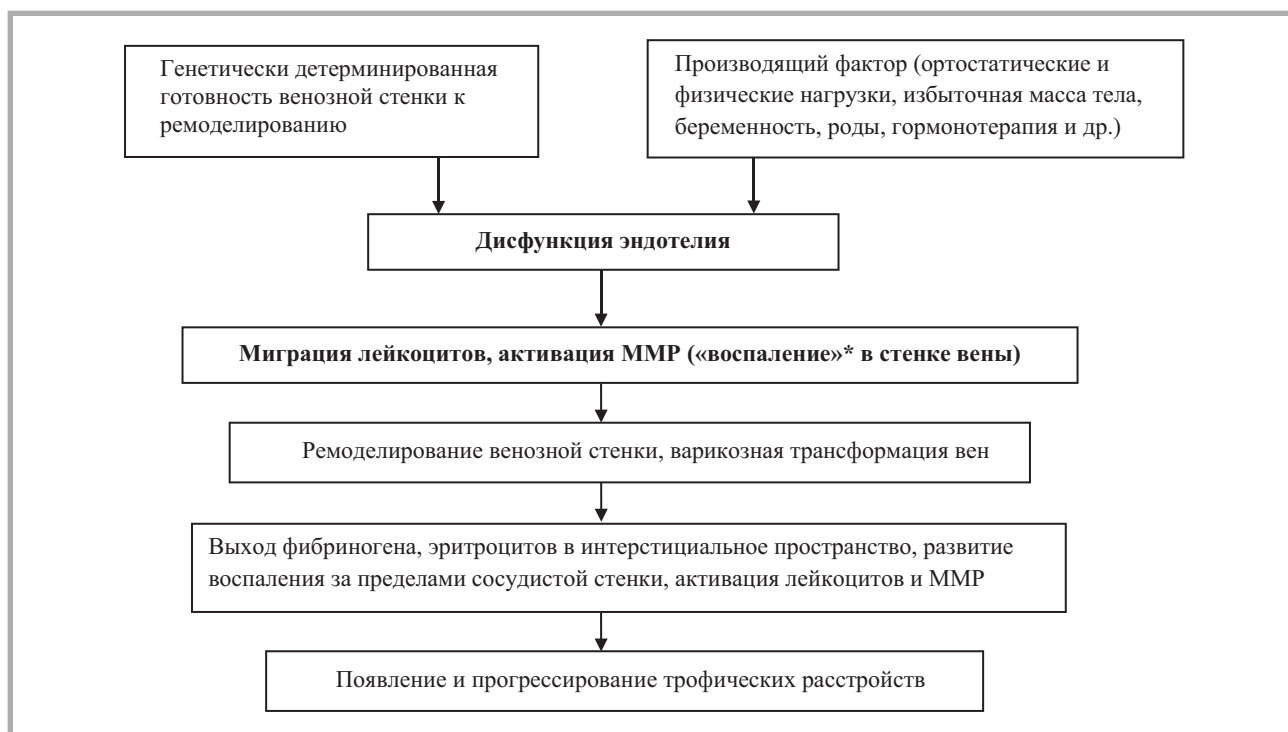При варикозной болезни (ВБ) наблюдается дисбаланс между ММП и их тканевыми ингибиторами (ТИМР) в сочетании с прерыванием коллагеновых волокон, потерей эластина, а также пролиферацией, реорганизацией и миграцией гладкомышечных клеток в интиму. В стенках варикозно-расширенных вен гладкомышечные клетки теряют дифференцировку и способность к взаимодействию. Все эти феномены вносят вклад в дилатацию вен, релаксацию стенки и потерю венозного тонуса.

Описанные процессы в стенке вены могут являться пусковым моментом повреждения эндотелия, в результате чего запускается эндотелиальная и лейкоцитарная активация, являющаяся стартовой точкой венозного воспаления. Повторные эпизоды воспаления в эндотелии приводят к хроническому рецидивирующему повреждению венозной стенки, что поддерживает воспалительное состояние на уровне вены.

Воспаление не является ключевым фактором развития ХЗВ и ВБ, но может нарушать нормальную функцию клапанов вен, что подтверждает инфильтрация недостаточных клапанов большой подкожной вены моноцитами уже на ранних стадиях ВБ. Наряду с этим в анализах крови из вен нижних конечностей обнаруживают свободные радикалы и активированные лейкоциты, количество которых непосредственно связано со стадией заболевания.

Синтез ММП и ТИМР происходит у всех пациентов в зоне нарушенной трофики. Их соотношение и роль в патологическом процессе до конца не ясны. Синтез ММП увеличивается в результате стаза крови. Непосредственно вокруг трофической язвы синтезируется ММП-9, а в самих, обычно не заживающих венозных трофических язвах обнаружены ММП-1 и ММП-8. При этом отмечено уменьшение количества ингибитора ТИМР-1.

Трофические нарушения кожи у больных ХЗВ связаны с воспалением. Экстравазация макромолекул (фибриногена и  $\alpha_2$ -макроглобулина) и эритроцитов в интерстициальные ткани приводит к их разрушению. Продукты разрушения обладают мощным хемотаксическим эффектом, что формирует первоначальный сигнал хронического воспаления. При липодерматосклерозе и венозных язвах отмечено увеличение синтеза и наибольшей активности металлопротеиназ (в особенности ММП-2). Высокий уровень ММП обнаружен и в экссудате из активных язв. Концентрация ТИМР-2 при липодерматосклерозе и венозных язвах ниже. Неконтролируемая активность ММП при хронической патологии вен приводит к разрушению



### Патогенез первичных форм ХЗВ.

*Примечание:* \* — речь идет не о типичном воспалении, а об описанных ультраструктурных механизмах, ведущих к дезинтеграции венозной стенки.

внеклеточного матрикса и образованию венозных язв, а также препятствует их заживлению.

Важное значение в прогрессировании клинической симптоматики ХЗВ придается механизму так называемой лейкоцитарной агрессии. Под воздействием венозного стаза происходят активация лейкоцитов в посткапиллярных венулах, их фиксация к эндотелиоцитам и выход в паравазальное пространство. Это подтверждается результатами иммунохимических и ультраструктурных исследований, а также увеличением уровня активатора плазминогена. Следующим этапом является развитие фибросклероза под контролем трансформирующего фактора роста- $\beta_1$  — хорошо известного стимулятора фиброза. Активированные лейкоциты, выходя в окружающие ткани, стимулируют синтез фибробластами компонентов соединительной ткани. Их количество (относительно эритроцитов) в венозном русле пораженной конечности значительно выше, чем в контралатеральной.

Для ХЗВ характерен каскад воспалительных реакций в мягких тканях нижних конечностей. На первом этапе развивается липодерматосклероз, при котором на фоне сохраненной архитектоники мягких тканей микроскопически определяется увеличение площади капиллярного русла не за счет увеличения их абсолютного числа, а в результате их удлинения и извитости. Микроскопически это проявляется инфильтрацией сосочкового слоя кожи моноцитами, макрофагами, соединительнотканными протеинами и фибрином, который концентрируется вокруг капилляров в виде «манжетки». В небольших количествах

обнаруживают Т-лимфоциты и молекулы межклеточной адгезии-1 (ICAM-1). В этой стадии начинает вырабатываться сосудистый эндотелиальный фактор роста (VEGF), который приводит к увеличению проницаемости капилляров и неоваскуляризации. Средний уровень VEGF у пациентов с С3—С4 достоверно выше, чем у здоровых людей (контрольная группа).

ХЗВ вызывают персистирующий венозный стаз в результате недостаточного опорожнения вен нижних конечностей. При выраженной картине венозного застоя присоединяются и клинические проявления нарушения лимфатического оттока, что позволяет говорить о лимфовеенозной недостаточности.

Патогенез варикозной трансформации вен является комплексным и мультифакториальным процессом. Хотя общие проявления ХЗВ прежде всего связаны с клинической манифестацией и лабораторным подтверждением дисфункции венозных клапанов с развитием патологического рефлюкса, в настоящее время наибольшее количество сторонников имеет теория вторичности клапанной несостоятельности к имеющемуся при ХЗВ повреждению венозной стенки.

Особенности патогенеза вторичных форм ХЗВ связаны с последствиями острого венозного тромбоза, а также с патологическими состояниями, приводящими к нарушению венозного оттока (застойная сердечная недостаточность, сдавление извне, морбидное ожирение, заболевания опорно-двигательного аппарата и др.).



## 2. Номенклатура

### 2.1. Основные нозологические формы и определение понятий

**Хроническое заболевание вен (ХЗВ)** — все морфологические и функциональные нарушения венозной системы.

Основными нозологическими формами ХЗВ являются ВБ нижних конечностей, посттромботическая болезнь (ПТБ) нижних конечностей, ангиодисплазии (флебодисплазии), телеангиэктазии и ретикулярный варикоз, флебопатии.

**Хроническая венозная недостаточность (ХВН)** — патологическое состояние, обусловленное нарушением венозного оттока, проявляющееся умеренным или выраженным отеком, изменениями кожи и подкожной клетчатки, трофическими язвами (классы С3—С6 по CEAP).

**Варикозная болезнь нижних конечностей** — заболевание, характеризующееся первичной варикозной трансформацией поверхностных вен.

**Посттромботическая болезнь** — заболевание, обусловленное органическим поражением глубоких вен вследствие перенесенного тромбоза.

**Ангиодисплазии (флебодисплазии)** — врожденные аномалии развития сосудистой системы, к которым относятся венозные дисплазии и артериовенозные свищи.

**Телеангиэктазии и ретикулярный варикоз** — заболевания, характеризующиеся расширением внутрикожных вен (телеангиэктазии) и мелких подкожных вен (ретикулярные вены).

**Флебопатия** — функциональное расстройство венозной системы нижних конечностей, характеризующееся появлением ряда субъективных симптомов ХЗВ (боль, тяжесть, утомляемость, чувство распирания в икрах, ощущение отечности), нередко в сочетании с незначительным вечерним отеком голеней у лиц без клинических и инструментальных признаков органического поражения венозного русла.

**Субъективные симптомы ХЗВ** (боль, чувство тяжести и распирания, покалывание, жжение, зуд, мышечные судороги, пульсация, усталость и утомляемость в голенях, синдром беспокойных ног) — жалобы, вызванные заболеванием вен или функциональной перегрузкой венозной системы. Указанные симптомы не являются патогномоничными.

**Объективные симптомы ХЗВ** — видимые проявления заболеваний вен: расширенные вены (телеангиэктазии, ретикулярные расширенные вены, варикозные вены), отек голеней, изменения кожи и подкожной клетчатки, венозные трофические язвы.

**Телеангиэктазии (сосудистые звездочки)** — расширенные внутрикожные вены диаметром менее 1 мм.

**Ретикулярные варикозные вены** — расширенные извитые подкожные вены 1—3 мм в диаметре.

**Комментарий.** Нельзя считать патологически измененными видимые через кожу вены у людей со светлой кожей (усиленный венозный рисунок).

**Варикозно-расширенные подкожные вены (варикоз)** — подкожные расширенные вены диаметром более 3 мм в положении стоя. Обычно имеют узловатый (мешковидный) и/или извитой (змеевидный) вид.

**Corona phlebectatica** (венозная корона стопы) — густая веерообразная сеть, состоящая из множества мелких голубоватых внутрикожных вен, диаметром менее 3 мм, в медиальном и/или латеральном отделе голеностопного сустава и в подлодыжечной области на стопе. Обычно является ранним признаком прогрессирования ХЗВ.

**Комментарий.** Не следует путать *corona phlebectatica* с телеангиэктазиями тыльной стороны стопы при атрофии кожи у пациентов, длительно принимающих кортикостероиды, а также при хроническом атрофическом дерматите Херксхеймера (позднее проявление болезни Лайма).

**Венозный отек** — увеличение конечности, вызванное нарастанием объема жидкости в коже и подкожной клетчатке. Часто сопровождается образованием характерной ямки при надавливании пальцем.

**Гиперпигментация** — изменение цвета кожных покровов голени, заключающееся в появлении коричневых пятен разного размера и разной степени интенсивности. Чаще локализуется в нижней трети голени на медиальной поверхности, но может распространяться на другие сегменты голени и на стопу.

**Липодерматосклероз** — уплотнение (фиброз, индурация) кожи и подкожной клетчатки, чаще локализующееся в нижней трети голени по медиальной поверхности.

**Варикозная экзема** — разновидность микробной экземы, возникающая как следствие ХВН, чаще локализующаяся на нижних конечностях и характеризующаяся развитием серозного воспаления сосочкового слоя дермы и очагового спонгиоза эпидермиса, проявляющаяся полиморфной зудящей сыпью (везикулы, папулы, эритема и др.).

**Белая атрофия кожи (атрофия Милиана)** — небольшой участок кожных покровов округлой формы, имеющий белый (светлый) цвет, расположенный, как правило, в зоне гиперпигментации. Расценивается как предъязвенное состояние.

**Комментарий.** Светлые рубцы на месте заживших язв не относят к белой атрофии кожи.

**Венозная трофическая язва** — дефект кожи и глуболежащих тканей, возникающий вследствие ХВН. Чаще всего возникает в нижней трети голени на медиальной поверхности.

## 2.2. Анатомическая номенклатура

Анатомическая номенклатура представлена в табл. 1.

**Таблица 1. Анатомическая номенклатура**

Анатомическая терминология ( <i>Terminologia Anatomica</i> )	Терминология Международного союза флебологов (UIP)
<b>Глубокие вены</b>	
Бедренная вена	Общая бедренная вена Бедренная вена
Глубокая вена бедра	
Перфорантные вены	Глубокие коммуникантные вены бедра
Медиальные вены, огибающие бедро	
Латеральные вены, огибающие бедро:	
седалищные вены	
подколенная вена	
Глубокие вены голени	Глубокие вены голени Камбаловидные вены Икроножные вены Медиальные Латеральные Междуглавая ( <i>intergemellar</i> )
Коленные вены	Коленное венозное сплетение
Передние большеберцовые вены Задние большеберцовые вены Малоберцовые вены	
Медиальные подошвенные вены Латеральные подошвенные вены Глубокая подошвенная венозная дуга Глубокие плюсневые вены (тыльные и подошвенные) Глубокие пальцевые вены (тыльные и подошвенные) Вены стопы	
<b>Поверхностные вены</b>	
Большая подкожная вена	
	Сафенофemorальное соустье Терминальный клапан Претерминальный клапан
Наружные срамные вены	
Поверхностная вена, огибающая подвздошную кость	
Поверхностная надчревная вена	
Поверхностные дорсальные вены клитора или полового члена	
Передние вены половых губ	
Передние вены мошонки	
Добавочная подкожная вена	Передняя добавочная большая подкожная вена Задняя добавочная большая подкожная вена Поверхностная добавочная большая подкожная вена
Малая подкожная вена	Сафенопоплитеальное соустье Терминальный клапан Претерминальный клапан Приустьевое расширение малой подкожной вены Поверхностная добавочная малая подкожная вена Передняя бедренная огибающая вена Задняя бедренная огибающая вена Межсафенная вена Латеральная венозная система
Тыльная венозная сеть стопы	
Тыльная венозная дуга стопы	
Тыльные плюсневые вены	Тыльные поверхностные плюсневые вены
Тыльные пальцевые вены	Тыльные поверхностные пальцевые вены

Таблица 1. Анатомическая номенклатура (продолжение)

Анатомическая терминология (Terminologia Anatomica)	Терминология Международного союза флебологов (UIP)
Подошвенная венозная сеть стопы	Подкожная подошвенная венозная сеть стопы
Подошвенная венозная дуга стопы	
Подошвенные плюсневые вены	Подошвенные поверхностные плюсневые вены
Подошвенные пальцевые вены	Подошвенные поверхностные пальцевые вены
Межголовчатые вены	
Латеральная краевая вена	
Медиальная краевая вена	
<b>Перфорантные вены</b>	
	Перфорантные вены стопы: тыльные или межголовчатые медиальные латеральные подошвенные
	Лодыжечные перфорантные вены: медиальные передние латеральные
	Перфорантные вены голени: медиальные паратибиальные заднебольшеберцовые (коккетта) передние латеральные задние Медиальные икроножные Латеральные икроножные Междуглавые ( <i>intergemellar</i> ) Параахиллярные
	Перфорантные вены области коленного сустава: медиальные супрапателлярные латеральные инфрапателлярные подколенные
	Перфорантные вены бедра: медиальные бедренного канала паховые передние латеральные задние заднемедиальные седалищные заднелатеральные промежностные
	Ягодичные перфорантные вены: верхнеягодичные среднеягодичные нижнеягодичные

### 3. Классификация хронических заболеваний вен и формулировка диагноза

Классификация ХЗВ должна отвечать как запросам повседневной практики, так и соответствовать нуждам исследовательской работы в области флебологии. Этим требованиям удовлетворяет классификация **СЕАР**, учитывающая клинические проявления (С — clinic), этиологию (Е — etiology), анатомическую локализацию (А — anatomy) и патогенез (Р — pathogenesis) заболевания.

**Клинический раздел (С).** В этом разделе классификации описывают клинический статус пациента. Поводом для отнесения больного к тому или иному классу служит наличие у него наиболее выраженного объективного симптома ХЗВ.

- С0 — нет видимых или пальпируемых признаков ХЗВ;
- С1 — телеангиэктазии или ретикулярные вены;
- С2 — варикозно-измененные подкожные вены;
- С3 — отек;
- С4 — трофические изменения кожи и подкожных тканей:

- a — гиперпигментация и/или варикозная экзема;
- b — липодерматосклероз и/или белая атрофия кожи;
- С5 — зажившая венозная язва;
- С6 — открытая (активная) венозная язва.

Если, кроме объективных признаков заболевания, обнаруживают субъективные (боль, тяжесть, утомляемость, чувство распирания, зуд, жжение, парестезии, ночные судороги), то к обозначению клинического класса добавляют S (субъективные симптомы есть). Если пациент не предъявляет жалоб, то к обозначению клинического класса добавляют А (субъективных симптомов нет).

**Комментарий.** Нельзя ставить знак равенства между терминами «класс» и «стадия» (или «форма») ХЗВ. Соответственно, некорректно использовать два последних определения в клиническом разделе СЕАР. Между классами ХЗВ нет последовательной связи, заболевание может проявиться сразу, например отеком и даже трофическими нарушениями.

**Этиологический раздел (Е).** В этом разделе указывают происхождение заболевания:

- Ес — врожденное заболевание;
- Ер — первичное заболевание;
- Еs — вторичное заболевание с известной причиной;
- Еп — не удастся установить этиологический фактор.

**Анатомический раздел (А).** В этом разделе указывают локализацию патологических изменений:

- As — поверхностные вены;
- Ap — перфорантные вены;
- Ad — глубокие вены;
- Ap — не удастся выявить изменения в венозной системе.

Поражение может локализоваться в одной (например, Ad) или в нескольких системах одновременно (As, p, d).

**Патофизиологический раздел (Р).** В этом разделе указывают характер нарушений венозной гемодинамики:

- Pr — рефлюкс;
- Ро — окклюзия;
- Pr, o — сочетание рефлюкса и окклюзии;
- Pn — не удастся выявить изменения в венозной системе.

**Базовый и расширенный варианты классификации.** При описании флебологического статуса пациента можно использовать базовый (basic) вариант классификации, в котором указывают клинический класс по максимально выраженному клиническому признаку, а в патофизиологическом разделе отмечают только наличие рефлюкса, окклюзии или их отсутствие. Для детальной характеристики используют расширенный (advanced) вариант классификации, который отличается от базового обозначением клинического класса с перечислением всех имеющихся объективных симптомов и указанием сегментов венозной системы, в которых обнаружены патологические изменения (рефлюкс или окклюзия). Каждому гемодинамически значимому отделу венозного русла нижней конечности присваивают цифровое обозначение:

#### **Поверхностные вены:**

1. Телеангиэктазии и/или ретикулярные варикозные вены
2. Большая подкожная вена бедра
3. Большая подкожная вена голени
4. Малая подкожная вена
5. Вены, не принадлежащие к системам большой или малой подкожных вен

#### **Глубокие вены:**

6. Нижняя полая вена
7. Общая подвздошная вена
8. Внутренняя подвздошная вена
9. Наружная подвздошная вена
10. Тазовые вены: гонадная, широкой связки, другие
11. Общая бедренная вена
12. Глубокая вена бедра
13. Поверхностная бедренная вена
14. Подколенная вена
15. Вены голени: передние большеберцовые, задние большеберцовые, малоберцовые

#### **Перфорантные вены:**

17. Бедро
18. Голени

В конце диагноза указывают уровень диагностических действий и дату обследования.

#### **Уровень диагностических действий (L):**

- LI — клиническое обследование ± ультразвуковая доплерография;
- LII — клиническое обследование + ультразвуковое ангиосканирование ± плетизмография;

ЛП — клиническое обследование + ультразвуковое ангиосканирование + флебография или флеботонометрия, или спиральная компьютерная томография, или магнитно-резонансная томография.

**Пример формулировки диагноза согласно классификации CEAP.** Пациентка обратилась к флебологу 03.09.12. Предъявляет жалобы на наличие варикозно-измененных вен на левой нижней конечности, отеки дистальных отделов голени, боли и тяжесть в икроножных мышцах во второй половине дня. Выполнено ультразвуковое ангиосканирование: глубокие вены — без патологии, клапанная недостаточность большой подкожной вены на бедре, несостоятельность перфорантной вены в средней трети бедра.

Формулировка диагноза согласно классификации CEAP:

Базовый вариант: C3S, Ep, As, p, Pr; 03.09.2012; ЛП.

Полный вариант: C2,3S, Ep, As,p, Pr 2,17; 03.09.2012;

ЛП.

**Комментарий.** Статус пациента, описанный с помощью CEAP, не является неизменным. Динамика может быть как положительной (успешное лечение), так и отрицательной (прогрессирование заболевания).

В отечественной флебологии принят нозологический подход к формулировке диагноза. Выделяют варикозную болезнь (Ep), при которой происходит трансформация поверхностных вен, посттромботическую болезнь (Es) с преимущественным поражением глубокой венозной системы и врожденные аномалии развития венозной системы — флебодисплазии (Ec). Использование нозологических формулировок в практической деятельности позволяет врачу быстро ориентироваться при изучении медицинских документов пациента, поэтому целесообразно использовать эти термины одновременно с классификацией CEAP. Например, описанный выше случай можно охарактеризовать следующим образом: ВБ левой нижней конечности. C2,3S, Ep, As,p, Pr 2,17; 03.09.2012; ЛП.

При проведении научных исследований, подготовке монографий, методических рекомендаций, публикаций в медицинских журналах, диссертационных работ необходимо использовать классификацию CEAP.

Флеботатии по классификации CEAP обозначаются как C0S, Ep, Ap, Pn, где C0S — отсутствие объективных признаков поражения венозной системы при наличии субъективных симптомов; Ep — первичное заболевание (с неустановленной этиологией); Ap — отсутствие анатомических изменений венозной системы; Pn — отсутствие патофизиологических изменений.

При оформлении медицинской документации в поликлиниках и стационарах Российской Федерации от врачей законодательно требуют указания кода диагноза согласно Международной классификации болезней (МКБ). Несмотря на серьезные недостатки МКБ, можно провести некоторую корреляцию между ее формулировками, касающимися ХЗВ, и классификацией CEAP (табл. 2). В документах, имеющих важное юридическое или финансовое значение, используемых при решении социальных, судебных задач или для предъявления в страховые компании, при формулировке диагноза следует использовать прежде всего кодировку по МКБ. Описание клинического статуса пациента согласно классификации CEAP может быть дано одновременно в качестве детализации диагноза.

**Шкала оценки тяжести ХЗВ.** Шкала оценки тяжести ХЗВ известна в мировой литературе как VCSS (Venous Clinical Severity Score). В ней используют ряд клинических признаков, которым присваивают балльный эквивалент в зависимости от их выраженности (табл. 3). Сумма баллов отражает тяжесть патологии: чем больше баллов, тем тяжелее течение ХЗВ. Изменение суммы баллов в динамике позволяет оценивать степень прогрессирования заболевания или эффективность лечебных мероприятий.

**Таблица 2. Клинические классы по CEAP и коды диагноза по МКБ**

Клинический класс по CEAP	Формулировка диагноза по МКБ-10	Код диагноза по МКБ-10*
C0—C1	Другие уточненные поражения вен	I87.8
C2—C3	Варикозное расширение вен нижних конечностей без язвы или воспаления	I83.9
C4—C5	Варикозное расширение вен нижних конечностей с воспалением <sup>+</sup>	I83.1
C4—C6	Варикозное расширение вен нижних конечностей с язвой и воспалением	I83.2
C6	Варикозное расширение вен нижних конечностей с язвой	I83.0

*Примечание.* \* — в МКБ-10 ПТБ обозначена отдельным кодом — I87.0. <sup>+</sup> — Поскольку в МКБ есть отдельный код для поверхностного тромбоза, очевидно, что данная формулировка должна быть отнесена к случаям трофических расстройств при ХЗВ (варикозная экзема, липодерматосклероз).

**Таблица 3. Шкала оценки тяжести ХЗВ (VCSS)**

Признак	Баллы			
	0	1	2	3
Боль	Нет	Эпизодические, не требующие анальгетиков	Ежедневные, умеренное ограничение активности, эпизодически – анальгетики	Ежедневные, выраженное ограничение активности, регулярное использование анальгетиков
Варикозно-расширенные вены	Нет	Незначительно выраженные притоки при состоятельности стволов БПВ/МПВ	Множественные при сегментарном рефлюксе по БПВ/МПВ	Выраженные при мультисегментарном рефлюксе по БПВ/МПВ
Отек	Нет	Только вечерние окололодыжечные отеки	Отеки во второй половине дня выше лодыжки	Утренние отеки выше лодыжки, требующие возвышенного положения
Гиперпигментация	Нет или локальная, незначительно выраженная	Диффузная, но ограниченная в размерах, коричневого оттенка	Диффузная, выходящая за пределы нижней трети голени или недавно развившаяся (с фиолетовым оттенком)	Распространенная, выше нижней трети голени
Воспаление	Нет	Незначительно выраженный целлюлит по краям язвы	Умеренно выраженный целлюлит	Тяжелый целлюлит или венозная экзема
Индурация	Нет	Локальная (в диаметре менее 5 см)	На медиальной или латеральной поверхности, занимающая менее, чем область нижней трети голени	Поражение всей нижней трети голени или более
Число язв	0	1	2–4	Более 4
Активная язва, длительность	Нет	Менее 3 мес	Более 3 мес, менее 1 года	Не заживает более 1 года
Активная язва, размер	Нет	Менее 2 см в диаметре	2–4 см в диаметре	Более 4 см в диаметре
Компрессионная терапия	Не используется	Непостоянное использование	Использование в течение большинства дней	Постоянная компрессия

*Примечание.* БПВ – большая подкожная вена, МПВ – малая подкожная вена.

## 4. Диагностика хронических заболеваний вен

Задачами диагностических действий при обследовании пациента являются:

- 1) установление наличия ХЗВ;
- 2) определение нозологического варианта ХЗВ;
- 3) определение стратегии лечения (необходимо использовать хирургические способы коррекции заболевания или следует ограничиться консервативными методами);
- 4) определение тактики лечения (какую лечебную методику или сочетание методик нужно применить);
- 5) объективная оценка эффективности лечебных действий.

Методами диагностики ХЗВ, которые позволяют решать поставленные задачи, служат:

- клиническое обследование (осмотр, пальпация, сбор жалоб, анамнеза);
- ультразвуковая доплерография;
- ультразвуковое дуплексное сканирование;
- плетизмография;
- восходящая и нисходящая флебография;
- радионуклидная флебография (радиофлебография);
- компьютерная томография и магнитно-резонансная томография (КТ-венография, МРТ-венография);
- интраваскулярная ультрасонография;
- термография.

### 4.1. Клиническое обследование

Все диагностические мероприятия начинают с клинического обследования. Не следует проводить осмотр пациента только после того, как ему будет выполнено какое-либо инструментальное обследование, так как в этом случае его данные могут оказать влияние на мнение врача, исказить последующий ход диагностического поиска и соответственно привести к неверной оценке клинической ситуации и выбору неадекватного метода лечения.

Клиническое обследование предполагает анализ жалоб больного, целенаправленный сбор анамнеза, визуальную оценку проявлений заболевания.

*Жалобами* (субъективными признаками), относительно специфичными для ХЗВ, следует считать:

- боль в икроножных мышцах (носит тупой, ноющий характер);
- тяжесть в икроножных мышцах;
- утомляемость ног (снижение толерантности к статическим нагрузкам);
- зуд, жжение;
- ночные судороги.

Несмотря на то что характеристики этих жалоб могут варьировать, обычно отмечают следующие закономерности:

- усиливаются при недостаточной активности мышечно-венозной помпы голени (длительное положение «стоя» или «сидя») или к концу дня;
- регрессируют после ходьбы, отдыха в горизонтальном положении или при использовании медицинских компрессионных изделий;

— возможно сезонное изменение интенсивности проявлений венозной недостаточности;

— у женщин молодого и среднего возраста жалобы могут усиливаться во время или перед менструацией.

Описанные жалобы широко распространены в популяции и встречаются вне зависимости от наличия или отсутствия ХЗВ. Распространенность симптомов имеет тенденцию увеличиваться с возрастом вне зависимости от пола. Уровень корреляции между выраженностью указанных симптомов и клиническими проявлениями заболевания вен низок и не имеет прямой диагностической ценности.

*Объективными признаками* ХЗВ являются:

- телеангиэктазии;
- варикозное расширение ретикулярных (внутрикожных) вен;
- варикозное расширение притоков магистральных подкожных вен;
- отек;
- трофические расстройства.

Указанные симптомы могут быть обнаружены в разных сочетаниях. Выявление телеангиэктазий, расширения внутрикожных вен (ретикулярный варикоз) и узловой трансформации подкожных вен, как правило, не вызывает затруднений. Отеки нижних конечностей и трофические изменения поверхностных тканей — неспецифичные симптомы ХЗВ, поэтому их наличие требует тщательной дифференциальной диагностики.

**Возможности клинического обследования.** В результате осмотра, оценки жалоб и анамнестических сведений у большинства больных можно определить нозологический вариант ХЗВ и стратегию лечения: пациента следует оперировать или необходимо использовать только консервативное лечение. Только клиническим обследованием можно ограничиться у пациентов с любым ХЗВ при несомненно ясном диагнозе, если инвазивное лечение (склеро-, термооблитерация, флебэктомия) применяться не будет. В такой ситуации отказ от дальнейшего обследования не является ошибкой. При необходимости уточнения диагноза, определения стратегии и тактики лечения необходимо провести инструментальное обследование.

### 4.2. Инструментальная диагностика

#### 4.2.1. Ультразвуковое ангиосканирование (дуплексное сканирование)

Дуплексное сканирование — основной диагностический метод при обследовании пациента с ХЗВ. Сканирование предполагает использование одного или одновременно 2—3 режимов исследования. Основным является В-режим, дополнительным может быть цветовое кодирование потока крови, импульсно-волновой доплер или их сочетание. Метод позволяет одновременно визуализировать исследуемый сосуд, определять направление кровотока и его параметры. Ультразвуковое ангиосканирование должно в обязательном порядке включать исследование поверхностных и глубоких вен обеих нижних конечностей.

Для дуплексного сканирования используют ультразвуковые аппараты, оснащенные линейными датчиками частотой 5—13 МГц. В повседневной практике достаточно возможностей недорогих портативных аппаратов. Для сканирования глубоких вен, особенно у полных пациентов, при исследовании вен малого таза и забрюшинного пространства применяют конвексные датчики с меньшей частотой излучения (3,5—5 МГц). Для визуализации следует использовать настройки, оптимизированные для оценки низкоскоростных потоков (5—10 см/с).

Исследование функции клапанов (оценку состоятельности) поверхностных, глубоких и перфорантных вен следует проводить в положении стоя или сидя. Рефлюкс, выявленный в поверхностных венах в положении стоя, в положении лежа может отсутствовать. При необходимости (пациент не может стоять необходимое для обследования время) вены ниже середины бедра можно лоцировать в положении сидя с полусогнутой расслабленной ногой.

Исследование в положении пациента лежа проводят для оценки глубокого венозного русла нижних конечностей, вен полости малого таза и забрюшинного пространства. При исследовании в положении лежа для оценки рефлюкса головной конец кушетки должен быть приподнят до угла в 45°.

Рефлюкс оценивают при проведении маневра Вальсальвы (задержка дыхания с натуживанием для повышения внутрибрюшного давления) и дистальных компрессионных проб (как ручных, так и с помощью пневматической манжеты). Патологическим является рефлюкс продолжительностью более 0,5 с. Пробу Вальсальвы применяют для оценки состояния сафенофemorального соустья, проксимального сегмента большой подкожной вены и проксимального сегмента общей бедренной вены. Венозные сегменты, расположенные дистальнее, оценивают с помощью дистальных компрессионных проб. В качестве вспомогательных приемов могут быть использованы имитация ходьбы или периодическое напряжение пациентом мышц голени. Для имитации ходьбы пациент переносит вес с исследуемой конечности на другую, сохраняя опору на пятку, и совершает тыльные сгибания стопы при фиксированной пятке.

Признаками интактной вены служат:

- свободный от включений просвет вены;
- отсутствие утолщения стенок вены;
- расширение просвета при проведении пробы Вальсальвы и проксимальных компрессионных проб;
- локация сохранных створок венозных клапанов с типичными надклапанными расширениями, возникающими при проведении пробы Вальсальвы и проксимальных компрессионных проб;
- полная сжимаемость просвета при сдавлении датчиком сканера.

Признаками первичного венозного рефлюкса (не посттромботического генеза) служат:

- смена цветового кода при выполнении функциональных тестов в режиме цветового кодирования;
- появление звукового сигнала в точке локации при проведении пробы Вальсальвы; при использовании компрессионных проб и тестов с имитацией ходьбы в вертикальной позиции больного — появление звукового сигнала в момент расслабления (или декомпрессии) мышц.

Заключение о первичном рефлюксе можно вынести, если в стенке вены или ее просвете не обнаружено пост-

тромботических изменений (выраженное утолщение стенки, внутрисосудные включения).

В настоящее время точно не определены критерии несостоятельности перфорантных вен. Ни один из ультразвуковых параметров (диаметр, продолжительность рефлюкса, двунаправленный кровоток) не может быть основанием для признания определенной перфорантной вены несостоятельной. Даже несостоятельные (по данным ультразвукового сканирования) перфорантные вены при физической нагрузке продолжают выполнять свою естественную дренирующую функцию. Оценку гемодинамического значения перфорантной вены проводит клиницист с учетом клинической картины, наличия трофических изменений мягких тканей конечности и отношения к ним исследуемой перфорантной вены, а также этиологии заболевания.

Признаками посттромботического поражения вены являются:

— значительное утолщение стенок вен, обычно сопровождающееся наличием внутрисосудных включений;

— «мозаичный» кровоток (локация нескольких сигналов разного цвета), выявляемый при цветовом кодировании в вене с многопросветной реканализацией;

— отсутствие створок венозных клапанов в местах их типичного расположения и в связи с этим исчезновение расширений надклапанных пространств при проведении функциональных проб;

— отсутствие вены в типичном месте, свидетельствующее о ее окклюзии;

— отсутствие связи звукового сигнала с фазами дыхания в подкожных венах, свидетельствующее о наличии коллатерального кровотока.

При варикозном синдроме, в том числе рецидивном, у пациента, которому планируется хирургическое лечение, следует определить и указать в заключении:

— источник рефлюкса по несостоятельной большой подкожной (БПВ) или малой подкожной (МПВ) венам (соустье с глубокими венами, перфорантная вена, промежуточные вены и др.);

— диаметры несостоятельной БПВ в вертикальном положении на уровне сафенофemorального соустья, в средней трети бедра, в верхней или средней трети голени;

— протяженность рефлюкса по БПВ в вертикальном положении;

— вариант строения несостоятельной БПВ;

— диаметры несостоятельной МПВ в вертикальном положении на уровне сафеноподколенного соустья, в верхней и средней трети голени;

— протяженность рефлюкса по МПВ в вертикальном положении;

— наличие, локализацию и диаметр в вертикальном положении несостоятельных перфорантных вен бедра и голени, имеющих связь с варикозно-измененными подкожными венами.

Пациентам, которым планируется хирургическое вмешательство, в заключении целесообразно отразить индивидуальные анатомические особенности (истинные удвоения, локальные расширения, существенные изгибы магистральных вен, рефлюкс по магистральной вене при состоятельном остиальном клапане и др.)

**Комментарий.** Дуплексное сканирование в значительной степени является «операторозависимым» мето-



дом. На его качество влияют не только опыт и знания исследователя, но и тактические подходы к лечению заболеваний вен, принятые в данном лечебном учреждении. В связи с этим результаты ультразвукового сканирования играют вспомогательную роль в абсолютном большинстве случаев. Основой диагностики ХЗВ являются данные клинического обследования, поэтому определение тактики лечения проводят, ориентируясь прежде всего на них. Наиболее ярким примером приоритета клинических данных служит выявление рефлюкса по стволу БПВ или МПВ при отсутствии у пациента варикозной трансформации их притоков. В этом случае наличие рефлюкса не может быть основанием для установления диагноза ВВ и назначения пациенту хирургического вмешательства.

**Возможности ультразвукового ангиосканирования.** Метод позволяет поставить верный диагноз и определить стратегию и тактику лечения у большинства больных с любыми вариантами ХЗВ. Необходимость применения более сложных диагностических методов связана с планированием реконструктивных вмешательств у пациентов с посттромботическим синдромом и флебодисплазиями.

Проведение исследования должно быть подчинено решению клинических задач в конкретной клинической ситуации. Например, при обследовании пациента с ВВ клинического класса С2 нецелесообразны пунктуальное картирование и оценка функции перфорантных вен, особенно, если в ближайшее время не планируется инвазивное вмешательство. Вместе с тем исследование должно всегда давать точное представление о характере изменений в венозной системе. Целесообразно графически отобразить результаты дуплексного сканирования вен.

Результаты ультразвукового исследования трактуют с учетом клинической картины заболевания. Выявленный рефлюкс не имеет самостоятельного диагностического значения. Например, при выявлении рефлюкса по БПВ даже продолжительностью более 0,5 с при отсутствии безусловных клинических признаков заболевания (варикозно-трансформированных притоков) целесообразно трактовать подобные изменения как «функциональные» и проводить оценку клинической и ультразвуковой картины в динамике.

При эндоваскулярных вмешательствах сканирование используют:

- 1) для обеспечения пункции и катетеризации вены, контроля проведения световода/радиочастотного катетера по сосуду;
- 2) для позиционирования световода/радиочастотного катетера;
- 3) для выполнения тумесцентной анестезии;
- 4) для контроля технического результата вмешательства в послеоперационном периоде.

#### **4.2.2. Ультразвуковая доплерография**

При доплерографии получают звуковую информацию, позволяющую судить о наличии или отсутствии кровотока по магистральным венам. По изменению звуковых сигналов при проведении функциональных тестов можно вынести заключение о направлении кровотока, т.е. обнаружить рефлюкс крови.

Признаками патологии венозной системы служат:

- появление звукового сигнала в точке локации при проведении пробы Вальсальвы и в момент расслабления

(или декомпрессии) мышц при использовании компрессионных проб и тестов с имитацией ходьбы (свидетельствует о наличии рефлюкса крови);

- отсутствие спонтанного и стимулированного звукового сигнала в точке локации (свидетельствует об окклюзии сосуда);

- отсутствие связи звукового сигнала с фазами дыхания (означает наличие в данном венозном сегменте коллатерального кровотока).

**Возможности ультразвуковой доплерографии.** В настоящее время метод применяют редко, преимущественно для скрининговой оценки состояния периферических вен. Допплерография позволяет исключить венозную патологию у больных с неясным диагнозом. У пациентов с телеангиэктазиями и ретикулярным варикозом (класс С1) информации доплерографии достаточно для определения тактики лечения. При ВВ без трофических расстройств можно ограничиться доплеровским исследованием, если не планируется оперативное лечение. При поздней стадии посттромботическое поражение глубокого венозного русла и у больных с флебодисплазиями данных доплерографии может оказаться недостаточно, в связи с чем необходимо использовать другие диагностические способы. Углубленное обследование показано также пациентам с трофическими изменениями поверхностных тканей.

#### **4.2.3. Плетизмография**

Разные виды плетизмографии (окклюзионная, воздушная, фотоплетизмография) позволяют оценить нарушения венозного оттока, обусловленные как несостоятельностью поверхностных и/или глубоких вен, так и венозной обструкцией. Оценка носит качественный характер (нарушения имеются/нарушений нет) ввиду слабой корреляции между количественными данными плетизмографии, выраженностью морфологических нарушений и данными других методов исследования. Плетизмография может использоваться для мониторинга изменений функции венозного оттока в процессе лечения пациентов с ХЗВ или в качестве дополнительного метода исследования.

#### **4.2.4. Рентгеноконтрастная флебография**

Метод позволяет визуализировать глубокие и поверхностные вены и получить исчерпывающую информацию о морфологических изменениях венозной системы. Показанием к применению флебографии является только планирование операции у пациентов с окклюзией (или аплазией) подвздошных вен. Используют методику чрезбедеренной восходящей флебографии.

**Возможности флебографии.** Информация, полученная при контрастировании венозного русла, позволяет представить анатомо-топографические взаимоотношения в зоне планируемой реконструкции (или стентирования), выбрать место расположения анастомоза.

#### **4.2.5. Радионуклидная флебография (радиофлебография)**

Метод позволяет получить данные о характере и направлении кровотока по глубоким, поверхностным и перфорантным венам в условиях, максимально приближенных к физиологическим (в положении пациента стоя при имитации ходьбы). В отличие от других методов, радиофлебография дает интегративную оценку кровотока во

всей системе одновременно. Способ малодоступен в рутинной клинической практике, но играет существенную роль при проведении научных исследований.

#### **4.2.6. Компьютерная томография (спиральная компьютерная томография, КТ-венография)**

Метод требует дополнительного контрастирования и не дает информации о гемодинамике. КТ с контрастированием может оказать помощь в диагностике окклюзионно-стенотических поражений крупных вен малого таза, забрюшинного пространства и грудной клетки.

#### **4.2.7. Магнитно-резонансная томография**

МРТ (в том числе с усилением гадолинием) с учетом низкой инвазивности представляется перспективным методом дополнительной диагностики ХЗВ. МРТ-венография может быть полезна при невозможности применения йодсодержащих препаратов и лучевых видов исследований.

#### **4.2.8. Интраваскулярная ультрасонография**

Активно развивающаяся методика, ориентированная на обеспечение эндоваскулярной диагностики и проведение эндоваскулярных вмешательств. Область ее применения при ХЗВ – определение формы и протяженности стенозированного сегмента подвздошной вены при посттромботической окклюзии или экстравазальной компрессии (наряду с флебографией является методом выбора).

**Комментарий.** В настоящее время отсутствуют критерии гемодинамически значимого стеноза в глубокой венозной системе. Показания к пластическим и стентирующим вмешательствам определяют на основании характера морфологических изменений в венозной системе и выраженности клинических проявлений заболевания. Интраваскулярная ультрасонография превосходит флебографию в оценке степени и протяженности стеноза.

#### **4.2.9. Термография**

Термография оценивает продукцию и перенос тепла в тканях. Разные способы регистрации температуры исследуемых конечностей (инфракрасная термография, компьютерное тепловидение, радиотермометрия) могут быть использованы как дополнительные виды диагностики ХЗВ и ее осложнений, при наблюдении за динамикой воспалительного процесса в тканях, а также при оценке эффективности лечебных мероприятий.

двух конечностей (инфракрасная термография, компьютерное тепловидение, радиотермометрия) могут быть использованы как дополнительные виды диагностики ХЗВ и ее осложнений, при наблюдении за динамикой воспалительного процесса в тканях, а также при оценке эффективности лечебных мероприятий.

#### **4.2.10. Диагностика тромбофилических состояний**

Обследование, лечение и наблюдение за пациентами, перенесшими венозный тромбоз и/или легочную эмболию, входит в круг повседневных задач специалиста по заболеваниям вен. Информация о наличии тромбофилии помогает определить длительность антикоагулянтной профилактики рецидива венозного тромбоза, установить некоторые ограничения в образе жизни, разработать меры профилактики в тромбоопасных ситуациях (в том числе при плановых хирургических операциях, иммобилизации, беременности). Обследование на тромбофилию включает поиск как наследственных, так и приобретенных нарушений.

Перечень рекомендованных тестов при обследовании на тромбофилию:

- 1) общий анализ крови с подсчетом числа клеток;
- 2) коагулограмма;
- 3) гомоцистеин плазмы;
- 4) полиморфизм гена V фактора (Лейденская мутация);
- 5) полиморфизм 20210 в гене протромбина;
- 6) резистентность к активированному протеину С (АПС-резистентность);
- 7) активность протеина С;
- 8) уровень свободного антигена к протеину S и/или активность протеина S;
- 9) активность антитромбина III;
- 10) антикардиолипиновые антитела IgG и IgM;
- 11) антитела к  $\beta_2$ -гликопротеину-1 IgG и IgM;
- 12) волчаночный антикоагулянт;
- 13) активность факторов VIII, IX, XI.

## 5. Компрессионное лечение

Компрессионная терапия играет ключевую роль в консервативном лечении заболеваний вен. Она может использоваться самостоятельно или в дополнение к хирургическому вмешательству и/или склеротерапии, обеспечивая основные эффекты на уровне макро- и микроциркуляторного русла.

Механизм действия компрессии при отсутствии венозного рефлюкса реализуется за счет:

- усиления капиллярного кровотока;
- снижения проницаемости истонченной основной мембраны сосудов;
- уменьшения внутрилимфатического и интерстициального давления;
- уменьшения интерстициального отека;
- уменьшения выраженности венозной симптоматики.

При наличии венозного рефлюкса компрессия дополнительно обеспечивает:

- устранение или значительное уменьшение ретроградного кровотока;
- устранение патологической венозной емкости;
- уменьшение отека;
- лечение трофических нарушений при ХВН, их профилактики.

Для технической характеристики терапевтического эффекта компрессионного изделия используют следующие параметры:

- *давление покоя* (сила, с которой компрессионное изделие давит на конечность при расслабленных мышцах);
- *рабочее давление* (сила, с которой компрессионное изделие давит на конечность при мышечном сокращении);
- *жесткость* (разница между давлением, измеренным в вертикальном и горизонтальном положениях, по внутренней поверхности голени в месте соединения ахиллова сухожилия и икроножных мышц).

### 5.1. Эластичное бинтование

Наиболее важными параметрами, определяющими терапевтическое воздействие компрессионного биндажа, являются величина компрессии, измеряемая уровнем давления под биндажом *in vivo*, растяжимость и жесткость бинта отдельно и биндажа в целом.

Уровень давления покоя в точке В<sub>1</sub>, измеренный в положении лежа, может соответствовать «легкому» (менее 20 мм рт.ст.), «среднему» (20—40 мм рт.ст.), «сильному» (40—60 мм рт.ст.) и «очень сильному» (более 60 мм рт.ст.) компрессионному эффекту. В зависимости от клинической ситуации необходимо прибегать к компрессии разной величины, четких рекомендаций для каждого конкретного случая не существует.

Данные литературы свидетельствуют о том, что для ускорения венозного кровотока по глубоким венам необходима компрессия величиной 10—30 мм рт.ст., для купирования отека — 20—30 мм рт.ст., купирования рефлюкса — 30—60 мм рт.ст., улучшения функции мышечно-венозной помпы голени и борьбы с динамической венозной гипертензией — 30—40 мм рт.ст. На основании этих све-

дений рекомендуемый уровень компрессии для борьбы с явлениями ХВН — 35—40 мм рт.ст.

Для компрессионного лечения в зависимости от поставленных целей могут быть использованы бинты короткой (удлинение бинта не более 70%), средней (увеличение первоначальной длины при растяжении 70—140%) и длинной (более 140%) растяжимости. В отечественной флебологии принято деление эластичных бинтов по растяжимости на три степени — короткую (удлинение до 70%), среднюю (удлинение на 70—140%) и длинную (удлинение более 140%). В зарубежной литературе имеется отчетливая тенденция к выделению нерастяжимых (0—10%), короткорастяжимых (10—100%) и длиннорастяжимых (более 100%) изделий.

Компрессионная терапия может осуществляться как эластичными, так и неэластичными изделиями. Неэластичные биндажи не растягиваются.

Жесткость изделия (биндажа) является основным критерием по степени растяжимости. Этот показатель характеризуется следующими параметрами:

1) *статический индекс жесткости* (СИЖ) — разность между давлением, измеренным в горизонтальном положении тела и давлением в положении стоя. Величина, отличающая растяжимые биндажи от нерастяжимых, — 10. Оптимальным местом измерения давления для расчета индексов жесткости считается точка В<sub>1</sub>, расположенная на медиальной поверхности голени на высоте 10—12 см от лодыжки. СИЖ в полной мере отражает прирост давления при мышечном сокращении и может быть использован для характеристики рабочего давления;

2) *динамический индекс жесткости* (ДИЖ) — разность между давлением при мышечном сокращении (сгибании сустава) и давлением в горизонтальном положении тела. ДИЖ по сравнению со СИЖ может точнее отразить жесткость биндажа и эффективность компрессионного лечения.

Жесткость — важнейший показатель, определяющий создаваемое под биндажом рабочее давление, которое реализует свой эффект в положении стоя и при ходьбе. Биндаж из короткорастяжимых материалов существенно улучшает функцию мышечно-венозной помпы голени, увеличивает фракцию выброса и купирует рефлюкс крови в большей степени, чем аналогичный биндаж из длиннорастяжимых материалов.

Биндажи, сформированные из бинтов короткой и средней растяжимости со средним натяжением, обладают большей жесткостью, чем аналогичные, но сформированные из длиннорастяжимых бинтов. Им необходимо отдавать предпочтение при тяжелых формах венозной недостаточности с трофическими нарушениями. Жесткость коротко- и среднерастяжимых бинтов при разнообразных техниках формирования биндажа практически не отличается.

При использовании компрессии у пациентов с клинической картиной ХВН возможны два варианта: а) повышение давления до 30—40 мм рт.ст.; б) повышение жесткости биндажа при сохранении прежних показателей давления.

Данных о преимуществах того или иного способа бинтования (спиральное, в виде восьмерки, циркулярное

и др.) нет. Отличительная черта хорошо наложенного компрессионного биндажа — обеспечение достаточно высокого давления при ходьбе, что обеспечивает прерывистую компрессию вен с комфортным давлением покоя. Компрессионные биндажи должны поддерживать номинальное давление при наложении в течение нескольких дней и ночей. Они должны стираться и использоваться повторно.

Многослойные повязки лучше соответствуют указанным требованиям, чем однослойные.

Для увеличения локального давления на сегмент конечности (трофическая венозная язва, склерозированная вена, особенно в проекции медиальной лодыжки) можно использовать прокладки или валики из разных материалов.

## 5.2. Компрессионный трикотаж

Медицинские эластичные компрессионные изделия (МЭКИ) можно назначать, если пациенты могут носить их регулярно. Лучше всего надевать их по утрам. После 4–6 мес ежедневного использования МЭКИ следует использовать новую пару. Для облегчения надевания чулок целесообразно применять специальные приспособления.

Лечебный компрессионный трикотаж по сравнению с традиционным бинтованием имеет существенные преимущества:

- физиологическое распределение давления не зависит от навыков пациента или врача, а программируется при машинной вязке изделия;
- не требуется врачебного участия;
- нет необходимости моделировать цилиндрический профиль конечности, так как ее анатомические особенности учитываются при изготовлении компрессионного изделия;
- соответствует эстетическим требованиям пациентов;
- создает благоприятные условия для поддержания водного и температурного баланса кожи конечности;
- возможен выбор оптимального давления за счет выбора компрессионного класса;
- высокая прочность изделий и длительное сохранение исходной степени компрессии.

**Таблица 4. Классы компрессионных изделий (стандарт RAL-GZ 387/1)**

Класс компрессии	Давление на уровне лодыжки, мм рт.ст.
I	15–21
II	23–32
III	34–46
IV	Более 49

**Таблица 5. Классы компрессионных изделий (стандарт CEN)**

Класс компрессии	Давление на уровне лодыжки, мм рт.ст.
A	10–14
I	18–21
II	23–32
III	34–46
IV	Более 49

Ведущие производители компрессионного трикотажа, поставляющие свою продукцию в Россию, используют градацию и маркировку изделий в соответствии со стандартом RAL-GZ 387/1 (табл. 4). Изделия с давлением на уровне лодыжек менее 18 мм рт.ст. относят к профилактическим.

После многочисленных дискуссий большинство флебологических европейских школ пришли к соглашению о целесообразности использования 5 основных классов компрессии, один из которых (A) является профилактическим (табл. 5).

Давление, производимое МЭКИ, должно уменьшаться от дистальных отделов к проксимальным (последовательно распределенная или градуированная компрессия).

Компрессия, проводимая с помощью МЭКИ, эффективна во всех позициях, включая вертикальное положение больного. В настоящее время выпускаются разные изделия. Недостаточно выбрать лишь класс компрессии и соответственно теоретически создаваемое давление. Не менее важно также учитывать жесткость изделия, которая определяется растяжимостью эластичных волокон, входящих в состав материала, и предполагает зависимость между давлением и длиной окружности конечности. Это количественное соотношение определяется термином «коэффициент жесткости» ( $K_{ж}$ ) и рассчитывается по следующей формуле:

$$K_{ж} = \Delta_p / \Delta_o,$$

где  $\Delta_p$  — разница в создаваемом давлении,  $\Delta_o$  — разница окружностей.

Изделия с высоким коэффициентом жесткости могут казаться пациентам неудобными при использовании. Однако именно они наилучшим образом подходят для профилактики отеков по сравнению с эластичными изделиями с низким коэффициентом жесткости. Они обеспечивают более выраженное повышение давления во время двигательной активности, способствуют лучшей работе мышечно-венозной помпы голени и обеспечивают высокий противоотечный эффект.

МЭКИ с высоким коэффициентом жесткости, как и эластичные бинты с низкой растяжимостью, оказывают высокое давление во время активации мышечно-венозной помпы, в то время как изделиям с низким коэффициентом жесткости свойственна высокая компрессионная эффективность в состоянии покоя.

## 5.3. Показания к применению эластичной компрессии

Компрессионная терапия в настоящее время находит практическое применение при всех клинических формах ХЗВ (табл. 6).

**Комментарий.** Лучше назначить пациенту трикотаж более низкого компрессионного класса или не соответствующий масштабу поражения (например, чулки вместо колгот), чем оставить его без эластичной компрессии.

При венозных язвах и ПТБ (в том числе и для ее предотвращения) компрессия обязательна. После термообработки общепринятым является применение компрессионного трикотажа II класса с дополнительным использованием валиков для эксцентричной компрессии по ходу облитерированной вены. Для улучшения результатов облитерации компрессионную терапию следует применять не менее нескольких дней. За время использования эндовазальных методов в клинической практике существует

**Таблица 6. Показания для эластичной компрессии**

Показания	Профилактические МЭКИ (А)	МЭКИ (класс компрессии)				Бандаж		
		I	II	III	IV	адгезивный	высокой растяжимости	низкой растяжимости
Синдром усталых ног	++	++	+					
Статические нагрузки, путешествия	++	++	+					
Ограниченные формы (C1—C2)	+	++	(+)			(+)		
Выраженные формы (C2S)	(+)	+	++			(+)		
C3		+	++			(+)		
C4—C5 ПТБ			++	+++	++	(+)	+++	
C6				+++	++	+	+++	+++
Лимфедема				+++	+++	+	+++	
Липедема	(+)	++	++	(+)			+	
Послеоперационный период		+	++			++		
Склеротерапия ТАЭ		+	+			(+)		
Склеротерапия варикозных вен	(+)	+	++			+	++	
Беременность	(+)	++	++					
ТГВ и ПТБ		+	++					++
Профилактика ТГВ, ПТБ	(+)	+	++			(+)		

*Примечание.* ТАЭ — телеангиэктазии; ТГВ — тромбоз глубоких вен.

тенденция к сокращению сроков компрессионной терапии и смягчению режима ее проведения.

#### 5.4. Противопоказания к эластичной компрессии

Эластичная компрессия противопоказана пациентам с заболеванием периферических артерий на поздних стадиях (снижение лодыжечно-плечевого индекса ниже 0,7), при тяжелых неврологических нарушениях, лимфангиите, аллергии к компонентам компрессионного изделия. При снижении давления на лодыжке ниже 100 мм рт.ст. (но не менее 60 мм рт.ст.) могут быть использованы изделия I класса компрессии.

Относительными противопоказаниями к назначению компрессии являются субкомпенсация и декомпенсация кровообращения (из-за опасности развития острой сердечной недостаточности), острый экссудативный дерматит.

#### 5.5. Прерывистая пневматическая компрессия

Системы для прерывистой пневматической компрессии состоят из одного или (что предпочтительно) не-

скольких неэластичных манжет, которые надуваются в прерывистом и/или последовательном режиме. Имеются ограниченные данные рандомизированных контролируемых исследований о хороших клинических исходах при использовании этого метода для лечения венозных язв наряду с другими лечебными мероприятиями.

Таким образом, **эластичная компрессия служит основным методом консервативного лечения пациентов с ХЗВ.** Выбор способа компрессионного лечения (бандаж низкой или высокой степени растяжимости, адгезивный или антитромботический бандаж, компрессионный трикотаж, специальные изделия для трофических язв) в каждой конкретной ситуации зависит от имеющейся патологии, опыта клинициста и настроения пациента (приверженность к выполнению рекомендаций).

## 6. Фармакотерапия

Фармакотерапия служит неотъемлемым компонентом современного лечения ХЗВ, а также средством повышения толерантности венозной системы нижних конечностей к неблагоприятным экзогенным и эндогенным факторам. Ее задачами являются:

- 1) устранение или уменьшение веноспецифических симптомов и синдромов;
- 2) профилактика и лечение осложнений ХЗВ;
- 3) потенцирование эффекта компрессионной терапии и других методов лечения ХЗВ;
- 4) уменьшение нежелательных побочных эффектов инвазивных методов лечения ХЗВ.

### 6.1. Показания к фармакотерапии хронических заболеваний вен

1. Наличие субъективных симптомов ХЗВ (C0S—C6S по CEAP).
2. ХВН (C3—C6 по CEAP).
3. Боль и другие проявления синдрома тазового венозного полнокровия.
4. Профилактика гипостатических и предменструальных отеков.
5. Профилактика и лечение нежелательных (побочных) явлений после хирургических вмешательств на венозной системе нижних конечностей.

### 6.2. Фармакологические препараты, применяемые при лечении хронических заболеваний вен

Средствами базисной фармакотерапии ХЗВ служат флеботропные лекарственные препараты (ФЛП; синонимы — веноактивные препараты, флебопротекторы, вентоники), которые представляют собой гетерогенную группу биологически активных веществ, получаемых путем переработки растительного сырья или химического синтеза, объединенные способностью повышать венозный тонус, а также уменьшать выраженность веноспецифичных симптомов и синдромов.

Классификация основных ФЛП представлена в табл. 7.

### 6.3. Механизм действия флеботропных лекарственных препаратов

ФЛП повышают тонус периферических вен и лимфатических сосудов за счет влияния на норадреналинзависимый механизм, а также благодаря некоторым препарат-специфическим эффектам (табл. 8).

### 6.4. Клиническая эффективность флеботропных лекарственных препаратов

Основным показанием к применению ФЛП служат симптомы, связанные с ХЗВ: тяжесть в ногах, дискомфорт, зуд, болезненность по ходу варикозных вен, парестезии, ночные судороги и другие веноспецифичные жалобы, хронический венозный отек, а также трофические нарушения кожи, включая венозные язвы.

Результаты многочисленных клинических испытаний свидетельствуют о том, что на ранних стадиях заболевания (C0S—C2S) все ФЛП оказывают хороший терапевтический эффект в отношении субъективных симптомов, но не внешних проявлений (телеангиэктазии, варикозное расширение ретикулярных и подкожных вен) ХЗВ.

Вместе с тем при проведении фармакотерапии ранних стадий ХЗВ предпочтение следует отдавать ФЛП, эффективность и безопасность которых доказаны в рандомизированных контролируемых клинических испытаниях.

*Хронический венозный отек (C3)* является абсолютным показанием к назначению ФЛП. Согласно данным мета-анализа, наиболее выраженный противоотечный эффект демонстрирует микронизированная очищенная фракция флавоноидов (МОФФ; детралекс), который и является препаратом первого выбора при хроническом венозном отеке. Гидроксиэтилрутозиды (венорутон) и экстракт иглицы колючей (цикло 3 форт) также снижают хронический венозный отек и могут служить препаратами второй очереди. Эффективность немикронизированного (нативного) диосмина в отношении хронического венозного отека значимо от плацебо не отличается. Для оценки эффективности других ФЛП при хроническом венозном

Таблица 7. Классификация основных ФЛП

Группа	Вещество	Источник сырья
γ-Бензопироны (флавоноиды)	Диосмин	Софора японская ( <i>Saphora japonica</i> )
	МОФФ	Рутовые ( <i>Rutaceae aurantiae</i> )
	Рутин и ГЭР	Эвкалипт ( <i>Eucalyptus</i> spp.), гречиха посевная ( <i>Fagopyrum esculentum</i> )
Сапонины	Экстракт семян конского каштана, эсцин	Конский каштан ( <i>Aesculus hippocastanum L</i> )
	Экстракт иглицы	Иглица колючая ( <i>Ruscus aculeatus</i> )
Другие растительные экстракты	Проантоцианидины (олигомеры)	Виноградные косточки и красные листья винограда
	Экстракт гинкго двудольного + гептаминол + ГЭР	Гинкго двудольное
Синтетические препараты	Кальция добезилат	Синтетический
	Диосмин	Полусинтетический

Примечание. МОФФ — микронизированная очищенная фракция флавоноидов, ГЭР — гидроксиэтилрутозиды.

**Таблица 8. Терапевтические эффекты и механизмы действия ФЛП**

Эффект	ФЛП
Противоотечный и капилляропротективный	Все флебопротекторы
Анальгетический (венозная боль)	МОФФ, экстракт красных листьев винограда
Венотонизирующий	Все флебопротекторы*
Лимфотропный	МОФФ, экстракт иглицы
Реологический	МОФФ, троксерутин, рутин
Профибринолитический	МОФФ, троксерутин, диосмины
Противовоспалительный	МОФФ, экстракт гинкго двудольного, диосмины
Подавление лейкоцитарно-эндотелиальной адгезии	МОФФ
Протекция венозных клапанов	МОФФ
Протекция венозной стенки:	МОФФ, олигомеры
— ингибирование лизосомальных ферментов	МОФФ, олигомеры
— стабилизация коллагена	МОФФ, олигомеры
— подавление активности свободных радикалов	МОФФ, экстракт гинкго двудольного
— нормализация синтеза PGE <sub>2</sub>	МОФФ
— улучшение циркуляции в <i>vasa vasorum</i>	гидроксиэтилрутозиды

*Примечание.* МОФФ — микронизированная очищенная фракция флавоноидов.

\* — экстракт иглицы — частичный агонист венозных  $\alpha_1$ -адренорецепторов (нейтрализует NO в артериальном отделе капиллярного русла).

**Таблица 9. Эффективность ФЛП в отношении симптомов и синдромов, связанных с ХЗВ**

Препарат	Эффективность	Класс по CEAP	Безопасность приема, мес	Уровень рекомендаций
МОФФ* (детралекс)	Венозная боль + все симптомы ХЗВ (зуд, утомляемость, судороги, чувство тяжести и др.) + отек + трофические нарушения + венозные язвы + синдром тазового венозного полнокровия	C0S—C6	6 и более	A
Гидроксиэтилрутозид (венорутон)	Субъективные симптомы ХЗВ + отек	C0S—C3	1—2	
Добезилат кальция	Субъективные симптомы ХЗВ + отек	C0S—C3	1—2	
Экстракт иглицы колючей	Субъективные симптомы ХЗВ + отек	C0S—C3	1—2	B
Экстракты конского каштана; гинкго двудольного; косточек и красных листьев винограда	Субъективные жалобы на ранних стадиях ХЗВ	C0S—C2S	1—2	B
Троксерутин; немикронизированный диосмин, немикронизированный диосмин + гесперидин	Субъективные жалобы на ранних стадиях ХЗВ	C0S—C2S	1—2	C

*Примечание.* \*МОФФ — единственный препарат, снижающий частоту нежелательных побочных явлений при хирургическом и эндоваскулярном лечении ВВ.

отеке необходимо провести рандомизированные клинические испытания по унифицированным протоколам.

**Венозные трофические язвы.** В настоящее время известны результаты лишь одного метаанализа, включающего пять рандомизированных контролируемых испытаний, согласно которому МОФФ в сочетании со стандартной компрессионной терапией в среднем на 5 нед ускоряет заживление трофических язв площадью до 10 см<sup>2</sup>.

**Периоперационный период.** ФЛП целесообразно использовать для ускорения медико-социальной реабилитации и профилактики нежелательных побочных явлений во время флебосклерозирующего и хирургического лечения ХЗВ. В настоящее время подтверждено положитель-

ное действие МОФФ, достоверно снижающей интенсивность послеоперационного болевого синдрома, отека и выраженность кровоизлияний после эндоваскулярного и хирургического лечения ХЗВ.

Сводные данные по эффективности ФЛП при лечении разных стадий ХЗВ представлены в табл. 9.

#### **6.5. Безопасность пероральных флеботропных лекарственных препаратов**

ФЛП хорошо переносят подавляющее большинство пациентов. Нежелательные диспепсические (боли в животе, диарея, рвота и др.) и вегетативные (бессонница, головокружение и др.) явления отмечают не более 5% боль-

**Таблица 10. Возможные нежелательные побочные реакции при использовании разных ФЛП**

Препарат	Кожные реакции	Диспепсические реакции	Другие нежелательные побочные эффекты
Оксерутин и рутозиды	Частые, особенно в сочетании с формами для местного применения	Частые	
Эсцин (экстракт конского каштана)		+	Головокружение, головная боль, крапивница
Экстракт иглицы		+	
Экстракт косточек и красных листьев винограда	+	Частые	Головокружение, головная боль, крапивница, тахикардия
Экстракт гинкго двудольного + троксерутин+ гептаминол	+	+	
Диосмин*	+	+	Головокружение, слабость, тахикардия и др.
МОФФ <sup>+</sup>		+	Редкие вегетативные реакции в виде слабости и головокружения
Добезилат кальция <sup>+</sup>	+	+	Агранулоцитоз

*Примечание.* \* — МОФФ безопасна при длительном (6 мес и более) приеме, при этом частота нежелательных побочных реакций не увеличивается; + — синтетические препараты чаще вызывают диспепсические реакции.

ных. Типичные для разных ФЛП нежелательные побочные реакции представлены в табл. 10.

#### **6.6. Применение флеботропных лекарственных препаратов у беременных**

Во II и III триместрах беременности разрешен прием МОФФ, диосмина, гидроксиэтилрутозидов и комбинации экстракта гинкго двудольного с гептаминолом и троксерутином. Вместе с тем отсутствие серьезных клинических исследований по применению ФЛП у беременных делает их назначение оправданным, когда польза от их применения превосходит потенциальные негативные реакции. Не рекомендуется назначать ФЛП на период грудного вскармливания.

#### **6.7. Противопоказания и ограничения по использованию пероральных флеботропных лекарственных препаратов**

Противопоказания к приему ФЛП возникают только при их непереносимости или прогнозируемом высоком риске нежелательных побочных реакций. В силу отсутствия доказательной базы не следует назначать флебопротекторы, если нет субъективной симптоматики ХЗВ (С0А, С1А, С2А), а также с целью профилактики развития телеангиэктазий, варикозного расширения ретикулярных и подкожных вен. Следует учитывать, что в силу механизмов действия, особенностей фармакодинамики и фармакокинетики ФЛП нельзя использовать для профилактики и лечения острых венозных тромбозов и варикотромбофлебита в качестве монотерапии. Этой категории пациентов ФЛП можно назначать дополнительно к антикоагулянтам (например, для ускорения редукции отека).

#### **6.8. Режим приема и дозирования флеботропных лекарственных препаратов**

Следует назначать адекватные, рекомендуемые производителями дозы ФЛП, а также придерживаться стандартных схем и продолжительности лечения. Превышение стандартных суточных доз не всегда повышает клини-

ческий эффект, но увеличивает частоту развития нежелательных побочных реакций, срывающих начатый курс фармакотерапии. Вместе с тем результаты ряда исследований свидетельствуют о том, что в отдельных клинических ситуациях с увеличением дозы ФЛП может повышаться его терапевтическая эффективность. В связи с этим в ситуациях, когда польза превышает потенциальный риск, доза ФЛП после документального обоснования и получения информированного согласия у пациента может быть увеличена.

ФЛП целесообразно назначать в виде монотерапии или фиксированных комбинаций\*, поскольку одновременный прием двух и более лекарственных препаратов, относящихся к родственным химическим классам, не усиливает терапевтический эффект, но увеличивает вероятность развития нежелательных побочных реакций.

ФЛП назначают курсами, продолжительность которых подбирается эмпирически, на основании динамики симптомов и синдромов, продолжительности ремиссии, а также возникновения нежелательных побочных реакций. Для пациентов с начальными стадиями ХЗВ (С0S–С2S) длительность стандартного курса варьирует от 1,5 до 3 мес (в среднем составляет 2,5–3,0 мес). При хроническом венозном отеке (С3), трофических нарушениях кожи и особенно открытых язвах (С4–С6) ФЛП можно назначать на 6 мес и более.

Начало курсового приема ФЛП целесообразно совмещать с периодом ожидаемого обострения заболевания или вероятного нарушения компрессионного режима. Так, применение средств компрессионной терапии затруднено в жаркое время года, при работе в условиях повышенной температуры и влажности, а также при необходимости соблюдения дресс-кода. Негативный фон, часто приводящий к обострению течения ХЗВ, создают длительное вынужденное пребывание в положении сидя или стоя (многочасовые авиационные перелеты, поездки в автобусе, автомобиле и др.), увеличение рабочей (подъем

\* Фиксированная комбинация — многокомпонентный лекарственный препарат.



тяжестей и др.) или бытовой (работа по дому или на приусадебном участке, уход за лежачими больными и др.) физической нагрузки.

При тяжелых формах ХВН, особенно у пациентов, страдающих ожирением и испытывающих непреодолимые трудности с ношением компрессионных бандажей или медицинского трикотажа, а также когда компрессионная терапия невозможна, ФЛП назначают для постоянного приема. Наиболее высокий профиль безопасности при длительном (6—12 мес) приеме имеет МОФФ.

### **6.9. Местные лекарственные формы для лечения хронических заболеваний вен**

Терапевтический эффект местных лекарственных препаратов во многом связан с отвлекающим эффектом за счет испарения летучих компонентов (локальная гипотермия) и массажа во время нанесения и втирания препарата. Кажущийся быстрым терапевтический эффект местных препаратов быстро проходит, и требуется повторное применение. Необходимо четко понимать, что местные лекарственные формы следует использовать в сочетании с компрессионной терапией и препаратами системного действия.

Местные лекарственные формы в виде гелей и спреев, в состав которых входят гепарин, нестероидные противовоспалительные средства и флебопротекторы, целесообразно использовать для быстрого купирования веноспецифичных симптомов (боль, чувство тяжести и жара, локальный отек и др.). Их применение не рекомендовано при бессимптомных формах ХЗВ.

Эффективность мазей и гелей находится в прямой зависимости от концентрации действующего вещества. В связи с этим при назначении гепаринсодержащих гелей предпочтение следует отдавать препаратам с высокой концентрацией действующего вещества (500—1000 МЕ/г).

Противопоказаниями к применению местных лекарственных форм (за исключением кортикостероидов и дерматопротекторов) служат повреждения кожных покровов (эрозии, экскориации), явления дерматита и экземы, а также открытые трофические язвы.

### **6.10. Антитромбоцитарные и другие препараты, используемые при лечении хронических заболеваний вен**

Антитромбоцитарные и гемореологически активные препараты (препараты ацетилсалициловой кислоты 50—150 мг/сут, пентоксифиллин 1200—2400 мг/сут) целесообразно назначать при наличии соответствующей сопут-

ствующей патологии (сахарный диабет, облитерирующий атеросклероз и др.).

При хроническом венозном отеке и трофических нарушениях кожи (С3, С4, С5) может быть полезным использование полиэнзимных препаратов (вобэнзим, флогэнзим) в стандартных терапевтических дозах. В связи с тем, что полиэнзимные препараты в некоторых случаях могут способствовать разрушению биологических мембран и обострению местного инфекционного процесса, их целесообразно сочетать с рациональной антибактериальной терапией.

Роль полиэнзимных препаратов при лечении ХЗВ нуждается в дополнительном изучении. Применение простагландинов для лечения ХЗВ возможно при наличии трофических нарушений кожи и язв смешанного артерио-венозного генеза.

***Комментарий.*** При венозных трофических язвах в качестве дополнительной терапии может быть использован сулодексид.

### **6.11. Контроль эффективности лечения**

Следует стремиться к объективизации оценки эффективности проводимого лечения. Для жалоб и субъективных симптомов полезно использовать визуальные аналоговые шкалы и болезньспецифичные опросники (CIVIQ и др.).

При контроле динамики хронического венозного отека целесообразно применять измерительную ленту или более точные инструменты (лег-о-метр, волюметр и др.).

При трофических нарушениях кожи об эффективности лечения свидетельствуют уменьшение воспалительных явлений и площади индуративного целлюлита, а также признаки эпителизации венозной язвы.

При отсутствии эффекта терапии необходимо проводить дополнительную дифференциальную диагностику.

### **6.12. Оригинальные флеботропные лекарственные препараты и их дженерики**

Все новые ФЛП, а также дженерики уже существующих оригинальных флебопротекторов, с целью оценки их эффективности и безопасности должны проходить полноценные рандомизированные клинические испытания по стандартным протоколам, адаптированным для каждой стадии и формы ХЗВ. Формальная биоэквивалентность дженериков и оригинальных препаратов не может служить гарантией аналогичного клинического эффекта и безопасности.

## 7. Флебосклерозирующее лечение

Склеротерапия (склерооблитерация, склерозирование) — методика, целью которой является облитерация вены в результате введения в ее просвет специальных лекарственных средств (склерозирующих агентов) в жидкой или пенной форме.

Склеротерапия — эффективный метод лечения варикозного синдрома и связанных с ним функциональных нарушений. Несомненным достоинством склеротерапии служит не только превосходный косметический эффект, но и исчезновение симптомов заболевания. При необходимости склеротерапию можно проводить многократно.

Препараты, используемые для склерозирования варикозно-расширенных вен и телеангиэктазий, являются детергентами — производными высших жирных кислот или высших жирных спиртов. К первым относится тетрадецилсульфат натрия, ко вторым — полидоканол (лауромакрогол). Данные препараты в значительной степени отвечают требованиям, предъявляемым к «идеальному» склерозанту, который должен:

- хорошо растворяться в физиологическом растворе;
- оказывать только локальное воздействие, являясь эффективным в определенной пороговой концентрации и безопасным при разведении;
- действовать только при длительном контакте с интимой, являясь эффективным в зонах венозного стаза и безопасным в зонах быстрого кровотока (глубокие вены);
- быть достаточно мощным для склерозирования даже самых крупных вен, не вызывая повреждения окружающих тканей при экстравазации;
- быть безболезненным при введении;
- быть недорогим.

Тетрадецилсульфат натрия и полидоканол в виде раствора и пены в эквивалентных концентрациях обладают сходной эффективностью и переносимостью. Не было отмечено различий между двумя препаратами в отношении достижения исчезновения сосудов или побочных явлений. Склеротерапия с использованием детергентов признана безопасной. Однако имеются сообщения об аллергических реакциях.

Современные склерозанты вызывают значительное повреждение эндотелия и субэндотелиальных структур, что приводит к образованию в просвете вены специфического сгустка крови, прекращению кровотока по ней и в дальнейшем превращению вены в фиброзный тяж. Целью склеротерапии является не достижение тромбоза вены, который может реканализоваться, а именно достижение фиброза (склероза) вены. В этом случае результат эквивалентен хирургическому лечению.

**Комментарий.** Склеротерапию должен выполнять только врач-хирург или сосудистый хирург, прошедший подготовку по флебологии и регулярно практикующий этот метод.

### 7.1. Показания

Склеротерапии могут быть подвергнуты любые типы расширенных вен, в том числе ретикулярные вены и телеангиэктазии, магистральные подкожные вены и их притоки, перфорантные вены, венозные мальформации.

Показания к склеротерапии определяет специалист, обследующий больного на основании клинической картины, данных анамнеза и результатов инструментального обследования.

При ретикулярном варикозе и телеангиэктазиях обычно показанием к склеротерапии служат косметический дефект и желание пациента от него избавиться. Еще одним возможным показанием к склерозированию при данной форме ХЗВ служит кровотечение из телеангиэктаза или угроза его рецидива.

При ВБ показанием к склеротерапии служит изолированная трансформация притоков магистральных подкожных вен при отсутствии рефлюкса по магистральным и перфорантным венам.

Склерозирование стволов большой и малой подкожных вен, перфорантных вен возможно, но должно проводиться под эхо-контролем флебологом, имеющим значительный опыт в использовании данного метода.

**Комментарий.** С учетом меньшей эффективности склерозирования магистральных и перфорантных вен по сравнению с прямыми и эндовазальными способами, последние следует предпочитать в большинстве случаев.

### 7.2. Противопоказания

*Абсолютные противопоказания:*

- известная аллергия на склерозант;
- тяжелые системные заболевания;
- тяжелая генерализованная инфекция;
- гнойничковое поражение кожи в зоне склеротерапии;
- острый тромбоз глубоких и/или поверхностных вен;
- длительная иммобилизация или постельный режим;
- заболевания периферических артерий с хронической ишемией 3—4-й степени;
- беременность и лактация.

*Абсолютные противопоказания для пенной склеротерапии:*

- инструментально подтвержденное наличие открытого овального окна без клинической симптоматики;
- транзиторные нарушения зрения или неврологические расстройства после предшествующей пенной склеротерапии.

*Относительные противопоказания:*

- выраженный отек голеней;
- заболевания периферических артерий с хронической ишемией 2-й степени;
- бронхиальная астма;
- аллергический диатез;
- подтвержденная тромбофилия.

### 7.3. Побочные эффекты и осложнения

При адекватно определенных показаниях и соблюдении техники процедуры склеротерапия является эффективным методом лечения с низким риском возникновения осложнений. Тем не менее всегда сохраняется риск развития побочных эффектов и осложнений:

- аллергических реакций;
- некрозов кожи;
- пигментации;
- вторичных телеангиэктазий;
- повреждения нерва;
- ортостатического коллапса;
- мигреноподобного синдрома;
- скотомы;
- венозных тромбоэмболических осложнений.

*Анафилактический шок*, требующий интенсивной терапии, при склеротерапии развивается крайне редко.

*Некрозы кожи* возникают при паравазальном введении склерозанта, особенно в высоких концентрациях, иногда — при правильно выполненном лечении (индивидуальная гиперчувствительность, попадание склерозанта в артериальную петлю через микроанастомозы). Чрезвычайно редко возникает *embolia cutis medicamentosa* (синдром Николау) — формирование обширных некрозов в зоне лечения.

*Гиперпигментация кожи* наблюдается в 0,3—30% случаев, чаще всего спонтанно, медленно регрессирует (исчезая у 70—90% пациентов в течение 1-го года после склеротерапии). Чаще она возникает при пенной склеротерапии.

*Вторичные телеангиэктазии* — индивидуальная и непредсказуемая реакция в виде появления большого количества очень малого калибра телеангиэктазий в зоне проведенной склеротерапии. Частота этого нежелательного явления составляет 5—10%.

*Повреждение нерва*, проявляющееся в виде парестезии в зоне склеротерапии, возможно при паравазальном введении препарата или неадекватной эластической компрессии; встречается очень редко.

*Ортостатический коллапс* рассматривается как вегетативная реакция на манипуляцию, особенно у гипотоников, обычно проходит спонтанно.

При проведении пенной склеротерапии у пациентов с открытым овальным окном, дефектом межпредсердной или межжелудочковой перегородки имеется риск *воздушной эмболии* (парадоксальная эмболия), приводящей к мигрени, загрудинным болям, транзиторным нарушениям зрения (скотома), спутанности сознания и даже инфаркту мозга. Риск подобных осложнений составляет менее 1%. Факторами, увеличивающими их вероятность, являются использование воздуха вместо других газов, значительное превышение количества введенной микропены, большой размер ее пузырьков, неподвижность пациента после склеротерапии. Поскольку у достаточно большого количества людей (15—30%) овальное окно остается открытым, не вызывая никаких симптомов, потенциальный риск неврологических осложнений при пенной склеротерапии существует всегда, поскольку большинство потенциальных пациентов не знают о своей анатомической особенности.

*Тромбоз глубоких вен и тромбоэмболия легочной артерии* являются исключительно редкими осложнениями склеротерапии.

## 7.4. Основные принципы склеротерапии

### 7.4.1. Склерозирование с использованием жидких препаратов

— Пункцию склерозируемой вены выполняют в положении пациента стоя или лежа.

— Введение склерозанта обычно выполняют в положении пациента лежа.

— Перед введением препарата необходимо убедиться в том, что игла находится в вене.

— Введение склерозанта производят медленно. Сильная боль в момент инъекции может свидетельствовать о паравазальном введении.

— Сразу после инъекции и удаления иглы производят компрессию по ходу склерозируемой вены.

— Необходимость и продолжительность компрессии определяют индивидуально для каждого пациента. Использование латексных или ватных подушечек и валиков возможно, но не строго обязательно.

— После сеанса склеротерапии пациент должен ходить в течение 30—60 мин. В это время следует обратить внимание на возможные признаки аллергической реакции.

— В первые недели после склеротерапии не рекомендуют интенсивные занятия спортом, посещение бани (сауны) и солярия.

### 7.4.2. Склерозирование с использованием пенной формы препаратов

Использование пенообразного склерозанта позволяет уменьшить объем и концентрацию вводимого препарата, он более активен, так как вытесняет кровь, не разбавляется и долго остается в вене, обеспечивая полноценный контакт с эндотелием. Введенная пена легко визуализируется при ультразвуковом сканировании.

Наиболее стойкую пену можно получить по методу Tessari (с помощью двух шприцев, соединенных через трехходовый переходник). Для получения пены совершают не менее 20 движений поршнями шприцев. В качестве газа, как компонента пены, целесообразно использовать углекислый газ, также допустимо применение смеси кислорода и углекислого газа (т.е. содержимое смеси не включает азот). На практике чаще всего используют воздух. Оптимальное соотношение жидкого склерозанта и газа — 1:4. Общий объем вводимой пены, независимо от концентрации препарата, не должен превышать 10 мл на одну процедуру (как при однократных, так и множественных инъекциях). После введения склерозанта обязательно применение эластичной компрессии в виде биндажа из эластичных бинтов и/или медицинского трикотажа. Целесообразность круглосуточной компрессии не доказана. Общую продолжительность и режим компрессии определяют индивидуально для каждого пациента.

Для пациентов с высоким риском венозных тромбоэмболических осложнений, в том числе с тромбозом глубоких вен в анамнезе или подтвержденной тромбофилией, решение о склеротерапии должно приниматься индивидуально.

### 7.5. Склерозирование ретикулярных варикозно-расширенных вен и телеангиэктазий

Склеротерапия является наиболее эффективным способом лечения телеангиэктазий и фактически единственным методом устранения ретикулярных вен. При этом показанием к склерозированию служит наличие, по мнению пациента, косметического дефекта и осознанное желание его удалить.

Используют склерозирующие растворы в концентрации, не превышающей 1% для полидоканола (лауромакрогола) и 0,5% для натрия тетрадецилсульфата.

### 7.6. Склерозирование притоков магистральных подкожных вен

Варикоз притоков БПВ и МПВ, как правило, может быть успешно устранен склеротерапией. Однако склеротерапия вен крупного диаметра, расположенных близко к поверхности кожи, сопровождается более высоким риском развития флебитов и гиперпигментации. Именно поэтому применение метода наиболее оправдано при варикозно-расширенных венах небольшого диаметра (до 5 мм). При недостаточном опыте выполнения склеротерапии и сомнениях в возможности получения хорошего результата следует предпочесть оперативное лечение — мифлебэктомиию.

Для склерозирования притоков магистральных поверхностных вен можно использовать как жидкие склерозанты, так и микропенную форму растворов. Эхоконтроль выполнения процедуры возможен, но не обязателен. Оптимально введение 1—3% полидоканола (лауромакрогола) или 1% тетрадецилсульфата натрия.

### 7.7. Склерозирование магистральных подкожных вен

Ликвидация стволового рефлюкса с помощью склеротерапии возможна по ограниченным показаниям. Наличие рефлюкса крови по стволу БПВ или МПВ при отсутствии варикозного расширения их притоков не является показанием к склеротерапии.

В ближайшем периоде после лечения результаты у большинства (до 90%) пациентов хорошие и удовлетворительные. При сроках наблюдения в 3—5 лет реканализация просвета ствола наступает в 10—50% случаев, что нередко требует повторного лечения. Учитывая эти данные, а также эффективность методов термической облитерации, которые могут быть выполнены под местной анестезией, склерооблитерация магистральных подкожных вен в качестве альтернативы флебэктомии может быть оправдана, если оперативное лечение невозможно по организационным или социальным мотивам. Однако даже в этих ситуациях окончательное решение о возможности склеротерапии необходимо принимать с учетом анатомо-морфологических особенностей поражения стволов и их притоков. Значительный диаметр ствола (более 1 см) и/или массивная варикозная трансформация притоков уменьшают вероятность получения хорошего результата. Другим аспектом, который необходимо учитывать при определении показаний к стволковой склеротерапии, является приверженность пациента назначениям, полное понимание им необходимости выполнения рекомендаций врача.

Для склерозирования стволов БПВ или МПВ пенные формы склерозанта обладают преимуществом перед жидкими. Оптимально применение 1—3% тетрадецилсульфата натрия или 3% полидоканола (лауромакрогола). Обязателен ультразвуковой контроль над ходом пункции сосуда, введением склерозанта и распространением пены по стволу вены. Стволовая склеротерапия БПВ и МПВ требует создания локальной эксцентричной компрессии с помощью валика 2—5 см в диаметре, уложенного в проекции склерозируемого сегмента венозного ствола.

**Комментарий.** Склерозирование стволов БПВ и МПВ, учитывая субъективность определения показаний, техническую сложность процедуры, необходимость ультразвукового контроля, может проводить только опытный, регулярно практикующий специалист, имеющий базовую ангиохирургическую или хирургическую подготовку, владеющий методикой сонографии вен, всеми вариантами склеротерапии, а также навыками выполнения основных этапов флебэктомии.

### 7.8. Склерозирование перфорантных вен

Склеротерапию несостоятельных перфорантных вен рекомендуется проводить микропенной формой препарата только под ультразвуковым контролем.

**Комментарий.** Склерозирование перфорантных вен сопряжено с наибольшим риском попадания склерозанта в глубокие вены, поэтому его может проводить только опытный специалист.

### 7.9. Склерозирование вен в зоне трофической язвы или венозной экземы

Для эффективного лечения венозной экземы (С4А) и трофических язв (С6) необходимо устранить рефлюкс по подкожным венам. Этого можно добиться, склерозируя расширенные вены вокруг зоны поражения. Для этого используют как жидкие, так и пенообразные склерозанты. Лучших результатов достигают при максимальном объеме склерозирования и полной ликвидации вертикального рефлюкса. Только локальной склеротерапии интрадермальных вен для успешного лечения варикозной экземы и венозных трофических язв, как правило, недостаточно. Устранение вертикального венозного рефлюкса с помощью склеротерапии позволяет значительно ускорить достижение ремиссии варикозной экземы и заживление венозных трофических язв, увеличить процент положительного конечного результата. Также возможна пенная склеротерапия несостоятельных перфорантных вен.

Склеротерапия при лечении венозных трофических язв и варикозной экземы может являться альтернативой оперативному лечению или дополнением к нему. Самостоятельным методом склеротерапия может быть при быстром заживлении язвы и отсутствии рецидива в течение 6—12 мес. Этот вариант также предпочтителен при варикозной экземе. Вынужденный вариант безоперационного лечения возможен в двух случаях — при категорическом отказе пациента от операции или наличии противопоказаний к оперативному лечению.

### 7.10. Склерозирование при венозном кровотечении

При кровотечении из варикозно-расширенных вен склеротерапия с последующей эластичной компрессией является эффективной и наименее травматичной процедурой. Можно использовать как жидкий, так и пенообразный склерозант. Объем и концентрация склерозанта зависят от диаметра вены.

## 8. Хирургическое лечение

### 8.1. Прямые хирургические вмешательства

#### 8.1.1. Хирургия варикозной болезни

Основным методом лечения ВБ остается хирургическое вмешательство. Цель операции — устранение симптомов заболевания, предотвращение прогрессирования варикозной трансформации подкожных вен, нарушения венозного оттока за счет устранения рефлюкса крови, удаление патологической венозной емкости, а также устранение косметического дефекта, вызванного заболеванием. Хирургическое вмешательство в большинстве случаев включает сразу несколько способов, выполняемых одновременно или поэтапно. Использование разных комбинаций методов должно быть обосновано особенностями и выраженностью патологических изменений в венозной системе.

Показанием к операции служит наличие рефлюкса крови в поверхностных венах у больных с классами С2—С6. Наличие рефлюкса крови по стволам БПВ, МПВ и перфорантным венам при отсутствии варикозной трансформации подкожных вен не может быть расценено как показание к хирургическому лечению. В данной ситуации необходимо динамическое наблюдение за пациентом.

В основе хирургической операции при ВБ вен нижних конечностей остается комбинированная флебэктомия, которая может включать следующие этапы:

- высокую приустьевую перевязку и пересечение БПВ и/или МПВ со всеми притоками (кроссэктомия);
- удаление стволов БПВ и/или МПВ;
- удаление варикозно-измененных притоков БПВ и МПВ;
- ликвидацию несостоятельных перфорантных вен.

#### 8.1.1.1. Кроссэктомия и удаление ствола большой подкожной вены

Оптимальным для лигирования БПВ является доступ по паховой складке. БПВ должна быть лигирована пристеночно к бедренной вене, все приустьевые притоки должны быть обязательно перевязаны. Необходимости в ушивании овального окна или подкожной клетчатки после кроссэктомии БПВ нет. *Ствол БПВ удаляют с помощью зондов разной конструкции.* Определяя протяженность стриппинга БПВ, нужно учитывать, что в подавляющем большинстве наблюдений (80—90%) рефлюкс по БПВ регистрируется только от устья до верхней трети голени, таким образом, у большинства пациентов оптимальным является выполнение «короткого» стриппинга — удаления ствола на протяжении от устья до уровня верхней трети голени. Удаление БПВ на всем протяжении («тотальный» стриппинг) сопровождается достоверно более высокой частотой повреждений подкожных нервов по сравнению с удалением БПВ от устья до верхней трети голени. При этом частота рецидивов ВБ существенно не отличается. Удаление неизмененного ствола БПВ на голени не рекомендуется. Остающийся сегмент вены в дальнейшем можно использовать для реконструктивных сосудистых операций.

Выбирая способ сафенэктомии, предпочтение следует отдавать инверсионным методикам (в том числе PIN-стриппингу) или криофлебэктомии. Их преимущество (меньшая травматичность) по сравнению с классической

методикой Бэбкокка несомненно. Выбирая направление удаления вены, предпочтение следует отдавать тракции сверху вниз, т.е. ретроградно, за исключением криофлебэктомии, методика которой предполагает антеградное удаление вены.

#### 8.1.1.2. Кроссэктомия и удаление ствола малой подкожной вены

Хирургические вмешательства на МПВ следует проводить в положении больного на животе.

Строение терминального отдела МПВ вариабельно, поэтому нельзя проводить ее кроссэктомии без предварительного ультразвукового обследования зоны сафеноподпитеального соустья. Перед операцией с помощью ультразвукового сканирования следует уточнить локализацию соустья и особенность распространения рефлюкса. Лигирование приустьевых отделов МПВ рекомендуется выполнять из поперечного доступа в подколенной ямке. Вену следует удалять только в тех пределах, в которых определено наличие рефлюкса. В нижней трети голени рефлюкс по МПВ встречается редко. Для удаления следует также использовать инверсионные способы.

#### 8.1.1.3. Удаление варикозно-измененных притоков подкожных вен

Удаление варикозно-измененных притоков БПВ и МПВ следует выполнять по методике минифлебэктомии с применением соответствующих инструментов через проколы кожи, не требующие наложения швов. В ряде случаев, по согласованию с пациентом, можно оставить некоторые варикозно-измененные вены для последующей флебосклерооблитерации или лазеротерапии.

Другие, ранее обсуждавшиеся хирургические способы (прошивание вен, удаление венозных притоков из отдельных разрезов), более травматичны и приводят к худшим результатам.

В условиях трофических изменений кожи и подкожной клетчатки не следует стремиться к максимально полному удалению узлов через кожные доступы.

#### 8.1.1.4. Перевязка несостоятельных перфорантных вен

Показанием к устранению перфорантных вен может служить только объективно зарегистрированный с помощью ультразвукового сканирования патологический венозный рефлюкс по ним. Объективная оценка состоятельности перфорантных вен возможна только при ультразвуковом сканировании в вертикальном положении пациента. В связи с этим неверной следует признать сложившуюся практику исследования перфорантов в горизонтальном положении пациента.

Даже при выявлении несостоятельности перфорантной вены следует учитывать особенности течения заболевания у конкретного пациента, локализацию перфоранта и его характеристики. Целесообразно проводить вмешательства на венах диаметром более 3,5 мм с продолжительностью рефлюкса по ним более 0,5 с, локализующихся в зоне открытой или зажившей трофической язвы (классы С5—С6). Во всех остальных случаях целесообразность хирургического вмешательства на перфорантных венах сомнительна, поскольку доказательств эффектив-

ности такого подхода не имеется. Кроме того, хирургам перед принятием решения о вмешательстве на перфорантных венах у пациентов с ВБ следует учитывать, что после устранения вертикального рефлюкса по стволам и притокам БПВ и МПВ в большей части ранее несостоятельных перфорантных вен рефлюкс не регистрируется.

В настоящее время основным методом устранения рефлюкса по перфорантным венам при отсутствии трофических изменений кожи является их надфасциальная перевязка, для чего следует предпочитать инструментарий для минифлебэктомии.

В условиях трофических изменений кожи от разрезов в пораженной области следует воздержаться. Склерозирование или лазерная облитерация несостоятельных перфорантных вен, выполняемые под ультразвуковым контролем, являются малоинвазивными методами устранения горизонтального рефлюкса. Их применение не имеет ограничений по локализации перфорантных вен, не требует отсрочки лечения в связи с наличием отека, индурации, атрофии кожи, выполнимо даже на фоне открытой трофической язвы. Вместе с тем эффективность этих вмешательств в среднесрочном и отдаленном периодах изучения недостаточна.

Показания к применению эндоскопической субфасциальной диссекции перфорантных вен в настоящее время значительно сузились, ее следует использовать лишь при неэффективности малоинвазивных способов или в ситуациях, когда их применение невозможно. Открытая диссекция перфорантных вен (метод Линтона—Фельдера) для пересечения несостоятельных перфорантных вен не должна применяться в хирургии ВБ в связи с высокой травматичностью и наличием альтернативных малоинвазивных методик.

#### **8.1.1.5. Коррекция клапанов глубоких вен**

Показания к коррекции клапанного аппарата глубоких вен в настоящее время находятся в стадии изучения.

В значительной части наблюдений при ВБ полноценное устранение вертикального и горизонтального рефлюкса в поверхностных венах в сочетании с компрессионным лечением в значительной степени нивелируют клиническое значение несостоятельности клапанов глубоких вен, во многих случаях при ультразвуковом ангиосканировании фиксируют исчезновение рефлюкса. Именно поэтому операции на глубоких венах не следует проводить одновременно с вмешательством на подкожных и перфорантных венах. Их выполнение возможно только по строгим показаниям у пациентов с классами С5—С6 и рефлюксом по глубоким венам III—IV степени (до уровня коленного сустава и ниже) по классификации Kistner, а также при неэффективности всех ранее использованных методов как хирургического, так и консервативного лечения.

Хирургические методы лечения первичного рефлюкса по глубоким венам можно разделить на две группы. Первая предполагает проведение флеботомии и включает внутреннюю вальвулопластику, создание новых клапанов. Вторая группа не требует флеботомии и включает экстравазальные вмешательства, наружную вальвулопластику (трансмуральную или транскоммиссуральную), ангиоскопически ассистированную экстравазальную вальвулопластику, чрескожную установку корригирующих устройств. Интравазальная коррекция клапанного аппарата предпочтительна.

Операции по коррекции клапанов глубоких вен должны выполняться только в специализированных центрах, имеющих опыт подобных вмешательств.

#### **8.2. Эндовазальная термическая облитерация (абляция)**

Методы термической облитерации вен основаны на эндовазальном тепловом повреждении венозной стенки, приводящем к ее окклюзии и трансформации вены в соединительнотканый тяж, т.е. исчезновению вены как морфологической и функционирующей структуры. Для этого используют энергию электромагнитных колебаний в радиочастотном диапазоне, лазерное излучение, энергию перегретого под высоким давлением пара.

Широкое внедрение методов термической облитерации в клиническую практику продемонстрировало их эффективность и безопасность, что привело к значительным изменениям в организации и структуре лечения пациентов с ВБ. Применение термооблитерации позволяет обеспечить лечение большинства пациентов в амбулаторных условиях под местной анестезией. Вмешательства характеризуются минимальной травматичностью, быстрым восстановлением трудоспособности, хорошим косметическим результатом, имеют минимальное отрицательное влияние на показатели качества жизни.

Современные эндовазальные методики — лазерная и радиочастотная облитерация — позволяют устранить стволочный рефлюкс, и поэтому по своему функциональному эффекту могут быть названы альтернативой кроссектомии и стриппингу. Эти вмешательства выполняются исключительно под ультразвуковым контролем от момента пункции вены до завершения процедуры. Их применение в клинической практике возможно только при наличии соответствующей аппаратуры и специальной подготовки врача.

В настоящее время в России разрешены к применению радиочастотная и лазерная облитерации.

#### **8.2.1. Показания и противопоказания**

Показания к эндовазальной термической облитерации аналогичны показаниям к применению прямых хирургических методов.

Заболевания и патологические состояния, являющиеся противопоказанием для плановой традиционной флеботомии, в настоящее время следует рассматривать как противопоказания и для термической облитерации.

Различные нарушения системы гемостаза, как и факт их медикаментозного лечения, не являясь абсолютным противопоказанием для выполнения эндовазальной процедуры, требуют строгой оценки степени риска развития возможных осложнений. Ранняя активизация пациента после термооблитерации является важной мерой профилактики венозного тромбоза и других системных осложнений.

При лечении венозных трофических язв термооблитерация нецелесообразна в период острой гнойной экссудации. Минимальная инвазивность этого вмешательства позволяет выполнить как стволочную термооблитерацию, так и облитерацию несостоятельных перфорантных вен в зоне язвы при стихании острого воспаления, не дожидаясь эпителизации язвы.

Обсуждаются так называемые анатомические или «технические» противопоказания к лазерной облитерации — извитой ход и большие размеры вены, удвоение ствола, или аплазия фрагментов ствола, поверхностное

подкожное расположение вены, ее аневризматическое расширение, наличие множественных приустьевых притоков. Такие особенности строения венозной системы следует диагностировать на дооперационном этапе, они могут значительно затруднить выполнение процедуры, но по мере приобретения опыта не могут служить препятствием для выполнения термооблитерации. В настоящее время разработаны специальные технологии и инструменты для выполнения эндовазальной облитерации в сложных анатомических и технических условиях.

### **8.2.2. Общие принципы эндовазальной термооблитерации**

— Пункция вены, проведение и позиционирование лазерного световода или радиочастотного катетера осуществляют под эхоконтролем.

— Конец световода или катетера не следует устанавливать выше проксимального приустьевого притока.

— Вокруг сегмента вены, который будет подвергнут тепловому воздействию, вводят раствор, содержащий анестетик (тумесцентная анестезия), что обеспечивает обезболивание, внешнее сдавление вены с уменьшением ее диаметра для обеспечения тесного контакта венозной стенки с источником термического воздействия.

— Успех процедуры зависит от применения адекватной дозы энергии для лазерной облитерации, которая рассчитывается заранее и обычно зависит от диаметра вены; при радиочастотной облитерации параметры воздействия определены заранее.

— Облитерация дистальных сегментов БПВ и МПВ нежелательна в связи с теми же причинами, которые ограничивают тотальный стриппинг этих вен.

### **8.2.3. Особенности проведения лазерной облитерации**

Для эффективной облитерации на аппаратах с излучением в диапазоне 810–1064 нм нужно использовать энергию из расчета 10 Дж на каждый мм диаметра вены, измеренного в вертикальном положении пациента. Таким образом, линейная плотность энергии обычно составляет 70–120 Дж на каждый 1 см вены. Для доставки такой энергии используют мощность 10–15 Вт при скорости извлечения световода 1 см за 7–10 с (1–2 мм/с).

При применении лазерных аппаратов, работающих в диапазоне 1470–1560 нм, используют энергию излучения 6–7 Дж на каждый мм диаметра вены. Таким образом, линейная плотность энергии обычно составляет 30–80 Дж на 1 см длины вены. Для доставки такой энергии используют мощность 5–10 Вт при скорости извлечения световода 1 см за 7–10 с (1–2 мм/с).

Время воздействия определяется по формуле:

$$t = \frac{LEED}{P},$$

где  $t$  — время излучения, LEED — линейная плотность энергии,  $P$  — мощность излучения.

Перед началом работы целесообразно измерить мощность излучения на рабочем конце оптического волокна. Применение лазерного световода с радиальной эмиссией имеет преимущества перед другими видами световодов за счет лучшего распределения энергии внутри вены.

Выбор режима излучения определяется предпочтением врача.

Учитывая необходимость длительной равномерной тракции световода, возможно применение специальных

аппаратов для автоматической программируемой тракции оптического волокна.

### **8.2.4. Особенности проведения радиочастотной облитерации**

При проведении радиочастотной облитерации следует придерживаться следующих правил. Конец катетера располагают в приустьевом отделе дистальнее проксимального притока и проводят воздействие не менее 2 энергетических циклов. На бедре для воздействия на ствол БПВ проводят 1–2 цикла, на уровне колена и на голени — по 1 циклу на сегмент. При диаметре магистральной вены более 10 мм допустимо использование более 1 цикла. Для воздействия на ствол МПВ используют по 1 циклу на сегмент.

### **8.2.5. Профилактика венозных тромбозмобических осложнений после термооблитерации**

Наиболее тяжелым осложнением термооблитерации является развитие тромбоза глубоких вен, обусловленного продолжающимся увеличением тромботической окклюзии БПВ или МПВ проксимальнее соустья. Так называемые термоиндуцированные тромбозы встречаются менее чем в 7–8% наблюдений и могут возникать даже при строгом соблюдении технологии облитерации, которая сопровождается термическим повреждением венозной стенки и формированием окклюзивного тромбоза на значительном протяжении.

Хотя вопрос о необходимости назначения антикоагулянтов после термооблитерации не имеет однозначного решения в литературе, сопоставляя риск лечения и возможных осложнений, следует признать более правильным проведение профилактики венозных тромбозмобических осложнений у больных с умеренным и высоким риском с использованием профилактических дозировок низкомолекулярных гепаринов или фондапаринукса в течение 4–5 сут.

## **8.3. Хирургическое лечение посттромботической болезни**

Хирургические вмешательства при ПТБ являются составной частью комплексного лечения этого заболевания, но они не могут привести к полному клиническому выздоровлению.

В настоящее время в качестве показания к хирургическому вмешательству при ПТБ следует рассматривать отсутствие эффекта от комплексного консервативного лечения, проявляющееся в развитии трофической язвы. Хирургическое вмешательство может быть направлено на ускорение заживления трофической язвы (пациенты с классом С6) или на предотвращение ее рецидива (пациенты с классом С5). Относительным показанием к хирургическому вмешательству могут служить стойкий отек или начинающееся формирование трофических расстройств у пациентов с окклюзией или стенозом подвздошных вен.

Хирургические вмешательства при ПТБ направлены:

— на восстановление или создание дополнительных путей оттока крови от нижних конечностей при окклюзивной форме заболевания;

— на устранение или минимизацию симптомов венозного застоя крови, нормализацию функции мышечно-венозной помпы голени при реканализации глубоких вен и вторичном варикозном синдроме.

Стандартного набора операций при лечении ПТБ не существует. Точка приложения и метод выбираются строго индивидуально, исходя из клинической картины, результатов обследования пациентов с помощью ультразвукового ангиосканирования, а при необходимости — с учетом данных рентгеноконтрастной флебографии, радиоизотопной флебографии, КТ- и МР-ангиографии.

Следует придерживаться определенной последовательности применения хирургических методов. Так, первоочередной задачей хирургического лечения при ПТБ является восстановление проходимости проксимальных венозных сегментов (нижняя полая вена, подвздошные вены, бедренные вены, подколенная вена). Для этого используют хирургическую открытую дезобструкцию, эндоваскулярную ангиопластику со стентированием, шунтирующие операции (операция Пальма—Эсперона).

### **8.3.1. Шунтирующие вмешательства и восстановление проходимости глубоких вен**

*Операция Пальма—Эсперона* (перекрестное бедренно-бедренное аутовенозное шунтирование) показана при односторонней окклюзии подвздошных вен. Обязательным условием является отсутствие посттромботических изменений в венах контралатеральной стороны и наличие аутовены не менее 6—7 мм.

В ряде случаев для обеспечения проходимости шунта, профилактики его тромбоза, предотвращения ретромбоза реканализованной вены возникает необходимость в создании искусственной артериовенозной фистулы (временной или постоянной, в проксимальном или дистальном сегментах). Показания к ее созданию остаются предметом дискуссий.

Прокшимость подвздошных вен при их окклюзии или гемодинамически значимом стенозе может быть восстановлена *эндоваскулярной ангиопластикой со стентированием*. Критерии гемодинамически значимого (критического) стеноза четко не определены, а эффективность эндоваскулярных вмешательств в отдаленном периоде изучена недостаточно. В ближайшем периоде после стентирования удается достигнуть восстановления проходимости подвздошных вен почти в 100% наблюдений. В дальнейшем сохраняется риск ретромбоза и окклюзии стентированного участка, особенно у пациентов с протяженной окклюзией и тромбофилией.

### **8.3.2. Вмешательства на подкожной венозной системе**

Подкожные вены при ПТБ у многих пациентов выполняют коллатеральную функцию, и их удаление может привести к ухудшению течения заболевания. В связи с этим при ПТБ флебэктомия (так же как и лазерная или радиочастотная облитерация) не может использоваться в качестве рутинной процедуры. Решение о необходимости и возможности удаления подкожных вен в том или ином объеме должно приниматься на основании тщательного анализа клинических и анамнестических сведений, результатов инструментальных диагностических тестов.

Условиями для выполнения флебэктомии при ПТБ являются проходимость проксимальных отделов глубокого венозного русла (бедренных и подвздошных вен), наличие выраженного варикозного синдрома, патологического рефлюкса по БПВ, МПВ, их притокам, и уверенность в том, что планируемые к удалению вены исчерпали свою обходную роль.

**Комментарий.** На фоне не подлежащих коррекции изменений в глубоких венах возможность долгосрочного эффекта от вмешательств на подкожных венах при ПТБ оперативного лечения весьма сомнительна. Появление новых несостоятельных подкожных и перфорантных вен в отдаленные сроки после операции не является редкостью. Пациент должен быть обязательно проинформирован об этом.

### **8.3.3. Вмешательства на перфорантных венах**

Рефлюкс по перфорантным венам у пациентов с ПТБ развивается в первые недели после острого венозного тромбоза, обеспечивая тем самым коллатеральный кровоток по подкожным венам. Со временем, при истощении компенсирующей функции поверхностных вен, перфорантный рефлюкс приобретает патологическую роль и может требовать устранения. Показанием к вмешательству на перфорантных венах у пациентов с ПТБ является наличие зажившей или открытой трофической язвы (класс С5—С6).

В настоящее время методом выбора следует признать лазерную или радиочастотную облитерацию в силу ее минимальной инвазивности.

Применение эндоскопической техники для устранения несостоятельных перфорантных вен в области задней и медиальной поверхности голени возможно у пациентов классов С5—С6 при недоступности эндоваскулярных методов облитерации перфорантных вен. Операция типа Линтона как способ коррекции несостоятельности перфорантных вен голени должна быть исключена из арсенала хирургии ПТБ.

### **8.3.4. Коррекция несостоятельности клапанного аппарата глубоких вен, трансплантация и транспозиция сегментов вен с нормально функционирующими клапанами**

Посттромботическое поражение клапанного аппарата в большинстве случаев не поддается прямой хирургической коррекции. Предложены разные варианты создания искусственных клапанов. Эффект этих операций часто непредсказуем, поэтому показания к ним требуют тщательного обсуждения и обычно возникают:

— при наличии классов С5—С6;

— при неэффективности адекватного консервативного лечения в течение 3—6 мес;

— при неэффективности ранее выполненных вмешательств (шунтирующих, на подкожных и перфорантных венах).

Наличие окклюзивного поражения в проксимальных отделах служит препятствием для операций по коррекции клапанной недостаточности глубоких вен.

При неэффективности хирургической вальвулопластики можно рассмотреть возможность трансплантации или транспозиции вен с функционирующими клапанами. Для трансплантации обычно используют вены верхней конечности, которые пересаживают в позицию бедренной вены. Технические сложности и ограничения обусловлены существенной разницей в диаметрах вен. Трансплантация сегментов вен, содержащих клапаны, демонстрирует хорошую эффективность в ближайшие месяцы после операции. В отдаленном периоде возможна дилатация трансплантированных сегментов с возобновлением рефлюкса. Вызывают сомнения компенсаторные возмож-



ности фрагмента с замещенными клапанами при протяженном поражении глубокой венозной системы.

Цель транспозиции вен — направить ток крови по сегменту магистральной вены с нормально функционирующими клапанами. Так, при наличии интактной БПВ формируют анастомоз между БПВ и ПБВ после ее резекции. В других случаях, учитывая редкое поражение клапанного аппарата глубокой вены бедра, предложено формировать анастомоз между резецированной ПБВ и глубокой веной бедра дистальнее ее состоятельного клапана. Оптимальные условия для выполнения этих операций встречаются редко. Небольшое количество наблюдений и отсутствие анализа отдаленных результатов не позволяют оценить эффективность этих операций и рекомендовать их для практического использования.

#### 8.4. Хирургическое лечение флебодисплазий

Лечение пациентов с венозными формами дисплазий должно осуществляться на принципах междисциплинарного подхода, который предусматривает как тщательную диагностику на основе преимущественно неинвазивных методов, так и интеграцию хирургических и нехирургических методов лечения:

- компрессионной терапии;
- хирургического вмешательства;
- склеротерапии (спирт, жидкие склерозанты, пенообразная форма);
- лазерной облитерации (эндовазальная, чрескожная) и термодеструкции;
- криотерапии;
- электрокоагуляции;
- СВЧ-гипертермии;
- медикаментозной терапии.

Чрезвычайная вариабельность клинической картины при этих формах поражения заставляет индивидуа-

лизировать лечебную тактику в каждом конкретном случае.

Показаниями к хирургическому лечению венозных дисплазий являются:

- кровотечения;
- локализация, представляющая угрозу для жизни, и повышенный риск осложнений;
- болевой синдром;
- ХВН;
- функциональные ограничения;
- выраженный косметический дефект.

Эффективных методов радикальной коррекции гемодинамики у пациентов с флебодисплазиями не существует. Основным методом хирургического лечения является иссечение конгломератов вен с целью уменьшения локального венозного застоя. У пациентов с обструктивным поражением глубоких вен операция направлена на улучшение оттока крови.

В настоящее время получены положительные результаты лечения определенного типа дисплазий с помощью пенной склеротерапии, а локальные патологические образования капиллярной природы могут успешно лечиться с использованием лазерных систем.

\* \* \*

*Операции по поводу ХЗВ могут выполняться в амбулаторных и/или стационарных отделениях хирургами или ангиохирургами, прошедшими подготовку по флебологии. Операции на глубоких венах являются прерогативой сосудистых хирургов. Некоторые виды вмешательств (реконструктивные — вальвулопластика, шунтирование, транспозиция, трансплантация) должны проводиться только в специализированных центрах по строгим показаниям.*

## 9. Рецидив варикозной болезни

Рецидив ВБ — один из самых неоднозначных терминов в флебологии. Учитывая разнообразие клинико-морфологических, патогенетических вариантов обсуждаемой патологии, а также потребности клинической практики, целесообразным представляется определение рецидива ВБ как наличия варикозного синдрома после хирургического вмешательства (флебэктомия, термооблитерация, склерооблитерация).

### 9.1. Причины рецидива варикозной болезни

Причины рецидива ВБ разнообразны. В большом числе наблюдений выявляют тактические и технические погрешности первоначального оперативного вмешательства. У значительной части больных причиной рецидива служит дальнейшее прогрессирование заболевания. При этом частота тех или иных причин рецидива ВБ неизвестна.

Выделяют следующие причины рецидива ВБ:

1) тактические и технические:

- культя БПВ и/или МПВ с наличием патологического рефлюкса по притокам;
- сохранение несостоятельного ствола БПВ и/или МПВ;

- оставленные притоки БПВ и/или МПВ;

- сохранение несостоятельных перфорантных вен;

2) прогрессирование заболевания:

- поражение нового венозного бассейна (БПВ или МПВ);

- варикозная трансформация ранее интактных притоков БПВ и/или МПВ;

- формирование патологического рефлюкса в ранее состоятельной перфорантной вене.

У большинства больных имеет место сочетание нескольких причин развития рецидива ВБ.

**Комментарий.** При выявлении патологического рефлюкса по глубоким венам вопрос о его роли в развитии рецидива, а также методах коррекции, должен решаться индивидуально у каждого конкретного пациента.

Роль неоангиогенеза в развитии рецидива нуждается в дальнейшем изучении.

**Формулировка диагноза.** Оптимальным для повседневной работы следует считать клинический раздел классификации СЕАР. С учетом крайнего разнообразия анатомо-морфологических вариантов рецидива ВБ пред-

лагается в повседневной клинической практике использовать упрощенный подход к формулировке диагноза.

**Пример.** Рецидив ВБ правой нижней конечности, СЗС.

Описание источников патологического вено-венозного рефлюкса и других морфологических особенностей должно быть включено в заключение ультразвукового исследования.

### 9.2. Методы коррекции

Тактика использования хирургических методов лечения у пациентов с рецидивом ВБ зависит от его причин у конкретного больного. Учитывая тот факт, что в большинстве случаев у одного пациента имеет место сочетание нескольких причин рецидива, необходимо использовать комбинацию разных методов лечения.

В настоящее время основными тенденциями при лечении больных с РВБ являются уменьшение доли «прямых» вмешательств (удаление культи БПВ или МПВ, стриппинг, диссекция перфорантов) и более широкое использование современных малоинвазивных технологий — пенной склерооблитерации под ультразвуковым контролем и термооблитерации подкожных вен.

Показанием к открытой операции и/или термооблитерации служат клинические ситуации, когда варикозный синдром при рецидиве ВБ нельзя устранить склерозированием.

**Комментарий.** К причинам, по которым склерозирование невозможно, следует отнести не только анатомо-морфологические особенности поражения венозного русла. Склерозирование может оказаться невозможным в связи с отсутствием материальной и организационной базы для его проведения (в том числе, если врач не владеет этой методикой).

Консервативное лечение пациентов с рецидивом ВБ аналогично лечению больных с соответствующим классом ХЗВ. В то же время консервативному лечению больных с рецидивом следует уделять еще большее внимание, поскольку для этой категории пациентов характерны, как правило, более выраженные проявления ХВН, что обусловлено длительным анамнезом заболевания. В связи с этим, важное значение имеет формирование комплаентности пациентов и динамическое наблюдение за данной группой больных.

## 10. Венозные трофические язвы

Трофической язвой венозной этиологии называют не заживающий в течение 6 нед и более дефект кожи и мягких тканей, связанный с ХЗВ.

### 10.1. Классификация

В ее качестве целесообразно использовать классификацию тяжести ХЗВ VCSS (см. раздел Классификация ХЗВ).

### 10.2. Особенности клинической диагностики

Больным с венозными трофическими язвами рекомендован уровень диагностических действий L2 с дополнительным определением уровня глюкозы крови и оценкой артериального кровотока. В отдельных случаях требуется уровень диагностических действий L3.

### 10.3. Лечение венозных трофических язв

Целесообразно применение комбинации разных вариантов консервативного и оперативного лечения.

#### 10.3.1. Хирургическое лечение

Следует выполнять ранние хирургические вмешательства, направленные на коррекцию венозной гемодинамики с преимущественным использованием малоинвазивных технологий, не дожидаясь полного заживления трофической язвы консервативными методами. В отдельных случаях допустимо использовать этапные хирургические вмешательства.

Наряду с операциями на венозной системе при длительно незаживающих язвах с развитием грубых изменений мягких тканей в виде липодерматосклероза, целесообразно послойное иссечение язвы вместе с измененными тканями и последующей кожной пластикой (shave-терапия). Аутодермопластику расщепленным перфорированным кожным лоскутом используют как самостоятельный метод, так и в сочетании с вмешательствами на венозной системе.

**Комментарий.** При подготовке к оперативному лечению больных с венозными трофическими язвами особое внимание следует уделить профилактике гнойно-воспалительных и тромбоземболических осложнений.

#### 10.3.2. Консервативное лечение

Консервативное лечение является обязательным при подготовке пациента к хирургическому вмешательству и единственно возможным, когда нельзя выполнить операцию (доля таких пациентов составляет 70–75%).

**Компрессионная терапия** — базисный метод лечения венозных трофических язв. Предпочтение следует отдавать многослойным компрессионным бандажам из бинтов короткой растяжимости или многокомпонентным бандажам, сочетающим бинты короткой и длинной растяжимости, с последующим переходом на специальный компрессионный трикотаж II–III класса. Использование однослойных и однокомпонентных высокорастяжимых бандажей является неэффективным.

Помимо текстильных материалов, при открытых трофических язвах высокой эффективностью обладают бинты с лечебной пропиткой, например импрегнированные цинком и глицерином. Бандажи из таких бинтов следует

накладывать непосредственно на язвенный дефект и дополнять несколькими слоями текстильных эластичных бинтов. Срок непрерывного ношения такого бандажа может достигать 1 нед.

Компрессионная терапия может быть единственным методом, достаточным для полноценного заживления язвы, поэтому ее следует использовать при любой трофической язве венозной этиологии.

**Системная фармакотерапия: ФЛП.** С позиции доказательной медицины наиболее эффективным флеботропным препаратом является МОФФ в дозе 1000 мг/сут. Для других флеботропных средств достоверных данных относительно их эффективности при венозных язвах нет. Поддерживающие курсы для профилактики образования и рецидива язвы при классе C5 составляют 2 мес 3 раза в год.

**Системная фармакотерапия: нестероидные противовоспалительные препараты.** Нестероидные противовоспалительные препараты используют при венозных язвах, сопровождающихся выраженным болевым синдромом, который свидетельствует о поражении фасции, сухожилий и надкостницы. Обычно их назначают в виде раствора для инъекций или в свечах, с последующим переходом на прием внутрь.

**Системная фармакотерапия: антигистаминные препараты.** Их назначают при наличии зуда кожи и других признаков аллергического дерматита или экземы, вплоть до полного их исчезновения.

**Системная фармакотерапия: антибактериальные препараты.** Показанием к проведению антибактериальной терапии служат признаки острого инфекционного воспаления мягких тканей, окружающей трофическую язву, или высокая степень ее бактериальной контаминации, составляющая  $10^7$  при наличии синдрома системной воспалительной реакции. При отсутствии системного ответа на инфекционно-воспалительный процесс в зоне изъязвления следует отдавать предпочтение местной санации гнойного очага с использованием растворов антисептиков, интерактивных повязок, физических средств.

**Местное лечение венозных трофических язв.** Местное лечение венозных трофических язв — важный, но не основной компонент лечения. Целесообразно использовать современные раневые покрытия, адаптированные к стадии раневого процесса, создающие сбалансированную влажную среду, оптимальную для регенераторных процессов. Наряду с ними широко применяют разные топические лекарственные средства (дренирующие сорбенты; протеолитические ферменты; антисептики — растворы, пасты, порошки; мази; аэрозоли; стимуляторы регенерации, клеточные культуры).

Выбор конкретных лечебных средств зависит от особенностей раневого процесса, состояния тканей, окружающей трофическую язву, конечности в целом и финансово-экономических возможностей.

**Раневые покрытия.** Наибольшие перспективы лечения трофических язв венозной этиологии связаны с использованием раневых покрытий нового поколения (табл. 11).

Выбор перевязочного средства требует обязательного учета фазы течения раневого процесса и степени экссудации.

**Таблица 11. Современные перевязочные средства, применяющиеся для лечения венозных трофических язв**

Группа повязок	Фаза раневого процесса	Степень экссудации	Функциональные свойства
Супер-поглотители	1–2	Раны со средней или выраженной экссудацией	Абсорбируют жидкость, способствуют быстрому очищению раны, стимулируют процессы пролиферации, обладают низкой адгезией. Защищают от вторичного инфицирования. Хорошо сочетаются с эластичной компрессией
Губчатые			Паропроницаемы. Активно абсорбируют жидкость, поддерживая сбалансированную влажную среду. Стимулируют грануляции, защищают кожу от мацерации. Хорошо сочетаются с эластичной компрессией
Альгинатные			Необратимо связывают жидкость, поддерживая сбалансированную влажную среду и способствуя очищению раны, дренированию и гемостазу. Стимулируют рост и развитие грануляционной ткани. Не нарушают микроциркуляцию и оксигенацию краев язвы. Требуют дополнительного применения вторичной повязки и средств фиксации
Гидрогели	2–3	Раны с минимальной экссудацией	Создают и длительно поддерживают влажную среду, прозрачны. Умеренно поглощают и очищают, уменьшают боли, не адгезивны
Гидроколлоиды	2	Раны с малой или средней экссудацией	Паропроницаемы. Частично проницаемы для воздуха. Абсорбируют жидкость, стимулируют грануляции и эпителизацию, защищают от вторичного инфицирования
Атравматические сетчатые	Все фазы		Хорошо проницаемы, легко моделируются на ранах сложной конфигурации. Не прилипают к ране, защищают грануляции, но требуют дополнительного применения вторичной повязки и средств фиксации

**Поверх раневого покрытия в обязательном порядке накладывают компрессионный биндаж!**

**Дополнительные методы местного лечения.** К дополнительным методам местного лечебного воздействия на язву относят лазерное облучение, вакуумную обработку раны, ее биологическую санацию и лечение в управляемой абактериальной среде.

**Примерный алгоритм местного лечения венозных язв.** Каждая перевязка на любом этапе лечения должна включать щадящий туалет трофической язвы, уход за окружающими тканями и в зависимости от конкретной клинической ситуации применение современных раневых покрытий и/или топических лекарственных средств. Кратность перевязок зависит от клинических проявлений раневого процесса (наличия некротических тканей, количества и характера раневого экссудата, грануляций, выраженности эпителизации и др.).

**Туалет трофической язвы.** При обработке трофической язвы оптимальным можно считать струйное промывание

ее поверхности стерильным, подогретым до 37 °С физиологическим раствором. Следует избегать применения концентрированных антисептиков (йод-повидон, перекись водорода и др.), традиционно используемых при лечении острых ран, поскольку они не только уничтожают микроорганизмы, но и оказывают цитотоксическое действие, повреждая грануляционную ткань. Лаваж под повышенным давлением, включая вихревую терапию, нежелательны, так как они способствуют проникновению микроорганизмов в толщу тканей и повреждают микроциркуляторное русло. Хирургическую обработку или дебридмент проводят при наличии большого количества некротических тканей и фибрина. При этом в ходе процедуры не следует стремиться обнажить дно трофической язвы.

Дальнейшее местное лечение зависит от фазы раневого процесса.

# 11. Варикотромбофлебит

Термином «варикотромбофлебит» обозначают тромботическое поражение варикозно-трансформированных поверхностных вен. В большинстве случаев он является осложнением ВБ, реже возникает при ПТБ.

Тромботический процесс в поверхностных венах может сопровождаться поражением глубоких вен. Это возможно вследствие распространения тромбоза через сафенофemorальное или сафенопоплитеальное соустье, через перфорантные вены, а также за счет симультанного формирования тромба в любом венозном сегменте как больной, так и визуально здоровой конечности.

## 11.1. Клинические варианты

**Тип I.** Тромбоз дистальных отделов БПВ или МПВ или их притоков. Тромботический процесс локализуется дистальнее коленного сустава при поражении БПВ и ниже сафенопоплитеального соустья при поражении МПВ. Угроза эмболии легочных артерий отсутствует. В дальнейшем тромбофлебит стихает или переходит в один из следующих типов.

**Тип II.** Тромбоз распространяется до сафенофemorального или сафенопоплитеального соустья, не переходя на бедренную/подколенную вену. Непосредственной угрозы эмболизации легочного артериального русла еще нет, но она становится реальной в ближайшее время при проксимальном распространении тромбоза.

**Тип III.** Тромбоз через устье поверхностной вены переходит на глубокую венозную систему. Верхушка такого тромба, как правило, первоначально носит неокклюзивный характер и свободно располагается в кровотоке бедренной или подколенной вены. Тромб фиксирован к венозной стенке лишь в проксимальном отделе подкожной вены. Угроза легочной эмболии, в том числе и фатальной, очень велика. В дальнейшем подобный тромб превращается в эмбол или становится пристеночным или окклюзивным тромбом магистральной глубокой вены. Дальнейшее распространение тромбоза по глубокой венозной системе в проксимальном и дистальном направлениях ведет к развитию протяженной окклюзии бедренно-подвздошного сегмента.

**Тип IV.** Тромбоз не распространяется на приустьевые отделы, но через несостоятельные перфорантные вены голени или бедра переходит на глубокую венозную систему. Наличие или отсутствие угрозы легочной эмболии зависит прежде всего от характера тромба (флотирующий, пристеночный или окклюзивный) в глубокой венозной магистрале.

**Тип V.** Любой из перечисленных вариантов тромбофлебита сочетается с изолированным симультанным тромбозом глубоких вен как пораженной, так и контралатеральной конечности.

## 11.2. Клиническая диагностика

### *Клинические признаки:*

- боль по ходу тромбированных вен, ограничивающая движения конечности;
- полоса гиперемии в проекции пораженной вены;
- при пальпации — шнуrowидный, плотный, болезненный тяж;

— местное повышение температуры, гиперестезия кожных покровов;

— в ряде случаев отмечаются гипертермия до 38,0 °С, недомогание, озноб.

Обследуя больного с подозрением на тромбофлебит, следует обязательно осмотреть обе нижние конечности, так как возможно двустороннее сочетанное поражение как поверхностных, так и глубоких вен в разных комбинациях. Помимо выявления симптомов тромбофлебита, необходимо целенаправленно выявлять симптомы, указывающие на тромбоэмболию артерий малого круга кровообращения.

Ценность физикального исследования для точного установления протяженности тромбоза поверхностных вен невелика в связи с тем, что истинная его распространенность в проксимальном направлении часто на 15—20 см превышает клинические определяемые признаки тромбофлебита. У значительной части пациентов переход тромботического процесса на глубокие венозные магистраль протекает бессимптомно.

## 11.3. Инструментальная диагностика

Основным методом диагностики служит ультразвуковое дуплексное ангиосканирование. Метод позволяет оценить состояние стенок и просвета вен, наличие в них тромботических масс, характер тромба (окклюзивный, пристеночный, флотирующий), его дистальную и проксимальную границы, проходимость глубоких и перфорантных вен и ориентировочно судить о давности процесса.

В стандартный объем ультразвукового ангиосканирования обязательно должно входить исследование поверхностных и глубоких вен как пораженной тромбофлебитом, так и контралатеральной конечности для исключения симультанного тромбоза, часто протекающего бессимптомно. Глубокое венозное русло осматривают на всем протяжении, начиная от дистальных отделов голени до уровня паховой связки, а если не препятствует кишечный газ, то исследуют сосуды илиокавального сегмента.

Рентгеноконтрастная ретроградная флебография целесообразна в редких случаях, при распространении тромбоза выше проекции паховой связки, когда невозможна визуализация верхушки тромба с помощью ультразвукового ангиосканирования.

## 11.4. Лабораторная диагностика

Роль лабораторной диагностики при варикотромбофлебите невелика. Маркеры тромбообразования (D-димер, растворимые фибрин-мономерные комплексы, тромбин-антитромбиновый комплекс, фибриноген, фибринолитическая активность) не позволяют определить уровень тромбофлебита и оценить вероятность легочной эмболии.

## 11.5. Показания к госпитализации

Показаниями к госпитализации являются:

- первичная локализация тромбофлебита на бедре при поражении БПВ;
- первичная локализация тромбофлебита в верхней трети голени при поражении МПВ;

— распространение тромбоза из дистальных отделов в указанные сегменты, несмотря на проводимую терапию (восходящий тромбофлебит);

- симптомы тромбоза глубоких вен;
- симптомы тромбоза легочных артерий.

Пациентов с варикотромбофлебитом следует госпитализировать в отделения сосудистой хирургии. Если это невозможно, допустима госпитализация в общехирургический стационар, располагающий хирургами, прошедшими усовершенствование по флебологии или сосудистой хирургии, и оборудованием для выполнения ультразвукового ангиосканирования.

### 11.6. Лечебная тактика

В большинстве случаев при тромбозе поверхностных вен на фоне ВБ целесообразна более активная хирургическая тактика (табл. 12).

### 11.7. Консервативное лечение

Консервативное лечение должно включать следующие основные компоненты:

1) активный режим;

2) эластичную компрессию нижних конечностей:

— эластичное бинтование, медицинский трикотаж в течение 7—10 сут круглосуточно, затем — медицинский трикотаж (чулки или колготы) II компрессионного класса в дневное время;

3) системную фармакотерапию:

— антикоагулянты;

— *неспецифические противовоспалительные средства* — кетопрофен, диклофенак и другие (назначают в первые 3 дня парентерально 1—2 раза в сутки, затем переходят на ректальные свечи; продолжительность терапии: 7—10 сут);

— *флеботоники* (производные рутозида или троксерутина, микронизированная очищенная флавоноидная фракция);

4) местное лечебное воздействие на пораженную конечность:

— локальная гипотермия 5—6 раз в сутки по 25—30 мин в течение 3 дней;

— гели, содержащие гепарин и нестероидные противовоспалительные средства (чередовать) 4 раза в день.

В тех случаях, когда применение антикоагулянтов может быть адекватно контролируемо, они должны быть использованы вне зависимости от того, подвергается пациент оперативному лечению или нет. Парентеральные антикоагулянты (при отсутствии противопоказаний к гепарину) в лечебных дозах абсолютно показаны при симультанном тромбозе глубоких вен, варикотромбофлебите на фоне ПТБ, при восходящих формах варикотромбофлебита.

Возможны следующие варианты *антикоагулянтной терапии*:

— совместное лечение низкомолекулярным (далтепарин, фраксипарин, эноксапарин) или нефракционированным гепарином в лечебной дозировке и антивитамином К (варфарин) не менее 5 сут, затем по достижении терапевтических значений Международного нормализованного отношения (2,0—3,0) — продолжение терапии антивитамином К не менее 4 нед;

— лечение низкомолекулярным гепарином в лечебной дозе в течение 10—14 сут, затем в промежуточной дозе (75% от лечебной) не менее 4 нед;

— после выполнения пациенту кроссэктомии или флебэктомии по поводу восходящего варикотромбофлебита назначают низкомолекулярный или нефракционированный гепарин в профилактических дозировках для высокого риска на срок не менее 7 сут.

В амбулаторных условиях при наличии диагностической базы можно использовать низкомолекулярные гепарины у комплаентных больных без тяжелой соматической патологии.

Во время лечения антикоагулянтами не следует использовать пероральные нестероидные противовоспалительные препараты, поскольку их одновременное назначение повышает риск кровотечения.

### 11.8. Оперативное лечение

*Флебэктомия* предполагает не только ликвидацию угрозы развития глубокого венозного тромбоза и легочной эмболии, но и удаление всех варикозно-расширенных (тромбированных и нетромбированных) вен с перивязкой несостоятельных перфорантов. Может быть выполнена у соматически неотягощенных пациентов в первые 2 нед заболевания. В более поздние сроки плотный воспалительный инфильтрат в зоне варикотромбофлеби-

Таблица 12. Лечебная тактика при варикотромбофлебите

Тип варикотромбофлебита	Характер лечебных мероприятий
I — тромбоз дистальных отделов поверхностных вен	Консервативное лечение* Экстренная операция не требуется, показана плановая флебэктомия
II — тромбоз проксимальных отделов поверхностных вен	Кроссэктомия Кроссэктомия + стволовая флебэктомия ± удаление притоков
III — распространение тромбоза поверхностных вен через соустья на глубокую венозную систему	Тромбэктомия из глубокой вены + кроссэктомия Тромбэктомия из глубокой вены + стволовая флебэктомия ± удаление притоков Флебэктомия
IV — распространение тромбоза поверхностных вен на перфорантные вены	Кроссэктомия + тромбэктомия из перфорантной вены Тромбэктомия из перфорантной вены + флебэктомия
V — симультанный тромбоз поверхностных и глубоких вен	Кроссэктомия + парентеральные антикоагулянты <sup>x</sup> Кроссэктомия + перевязка поверхностной бедренной вены Тромбэктомия из общей бедренной вены или подвздошной вены + перевязка поверхностной бедренной вены + кроссэктомия Имплантиция кава-фильтра или пликация нижней полой вены

Примечание. \* — показано во всех случаях, если не выполняется радикальная флебэктомия. <sup>x</sup> — парентеральные антикоагулянты необходимы всем больным этой группы.

---

та препятствует малотравматичному удалению пораженных вен.

*Стволовую флебэктомию* на бедре (ограниченная флебэктомия) целесообразно выполнять при длительном (более 2 нед) течении тромбофлебита на голени, который в дальнейшем принял восходящий характер и распространился на бедро. В таких условиях следует воздержаться от травматичного вмешательства на венах голени.

*Кроссэктомия (операция Троянова—Тренделенбурга)* — высокая перевязка БПВ (или МПВ) с обязательным лигированием всех приустьевых притоков и иссечением ствола поверхностной магистрали в пределах операционной раны. Это минимально необходимое вмешательство при остром варикотромбофлебите. Операция выполняется больным любой категории. Обычно ее проводят под местной анестезией.

*Тромбэктомию из глубокой вены* выполняют при распространении тромбоза за пределы сафенофemorального/сафенопоплитеального соустья. Выбор доступа и метода тромбэктомии определяется уровнем расположения проксимальной части тромба.

*Тромбэктомию из перфорантной вены* выполняют при тромбозе перфоранта.

Показанием для *перевязки поверхностной бедренной вены* является симультанный эмболоопасный тромбоз бедренно-подколенного сегмента.

*Имплантация кава-фильтра* — пликация нижней полой вены. Показанием для данного вмешательств служит эмболоопасный (симультанный или развившийся в результате прогрессирования восходящего варикотромбофлебита) илиокавальный тромбоз.

## 12. Варикозная болезнь вен таза у женщин

### 12.1. Основные понятия

*Варикозная болезнь вен таза у женщин* (ВБВТ) — заболевание, характеризующееся расширением яичниковых вен и внутритазовых венозных сплетений.

*Вульварный варикоз* — расширение вен наружных половых органов.

*Промежностный варикоз* — расширение вен промежности вне наружных половых органов.

*Хроническая тазовая боль* (ХТБ) — нециклическая боль продолжительностью более 6 мес, локализуемая в малом тазу, снижающая качество жизни пациента и требующая медикаментозного или хирургического лечения.

Предрасполагающие факторы:

- генетическая предрасположенность;
- беременность и роды;
- аорто-мезентериальная компрессия левой почечной вены;
- синдром Мея—Тернера;
- ПТБ, хронические окклюзии подвздошных вен, нижней полой вены;
- венозные дисплазии.

### 12.2. Анатомическая номенклатура

Анатомическая номенклатура представлена в табл. 13.

### 12.3. Классификация и формулировка диагноза

Согласно классификации СЕАР, расширение тазовых вен рубрифицируют как Ad, Pr10. Вместе с тем наиболее распространенной классификацией служит следующая:

- 1) по клиническим проявлениям:
  - синдром тазового венозного полнокровия;
  - варикоз наружных половых органов;
- 2) по течению:
  - болевая форма;
  - безболевая форма;
  - латентная форма (асимптомная).
- 3) по распространенности поражения тазовых вен:
  - изолированное расширение тазовых венозных сплетений;

— сочетанное расширение гонадных вен и тазовых венозных сплетений;

— одностороннее или двустороннее расширение гонадных вен;

— расширение ствола или притоков внутренних подвздошных вен.

**Пример формулировки диагноза.** Пациентка обратилась к флебологу 07.04.12. Предъявляла жалобы на ХТБ в течение последних 5 лет, усиливающиеся после длительных статических нагрузок, боли при половом акте и после него. Выполнены ультразвуковое ангиосканирование и мультиспиральная КТ тазовых вен. Нижняя полая, почечные, подвздошные вены — без патологии, расширение и клапанная недостаточность левой гонадной вены, вен левого гроздьевидного сплетения и левой широкой связки матки. *Формулировка диагноза:*

*Базовый вариант.* ВБВТ. Синдром тазового венозного полнокровия. 07.04.12.

*Полный вариант.* ВБВТ. Синдром тазового венозного полнокровия, болевая форма. Расширение левой гонадной вены. Ad, Pr10; 7.04.2012; LIII.

**Комментарий.** Вопросы классификации ВБВТ до конца не решены, что обусловлено особенностями расположения варикозно-измененных вен, клинической картиной заболевания. Кроме того, наличие таких очевидных морфологических причин ВБВТ, как синдромы «шелкунчика» и Мея—Тернера, также должны найти отражение в диагнозе.

В связи с этим при формулировке диагноза, написании монографий и научных статей, диссертационных работ целесообразно использовать классификацию СЕАР, дополняя ее классификацией, приведенной в данных рекомендациях.

В документах, имеющих важное юридическое или финансовое значение, использующихся при решении социальных, судебных задач или для предъявления в страховые компании, при формулировке диагноза следует использовать прежде всего кодировку по МКБ. Описание

Таблица 13. Анатомическая номенклатура

Анатомическая терминология	Терминология Международного союза флебологов
	Глубокие вены
Нижняя полая вена	Нижняя полая вена
Общая подвздошная вена	Общая подвздошная вена
Внутренняя подвздошная вена	Внутренняя подвздошная вена
Наружная подвздошная вена	Наружная подвздошная вена
Тазовые вены: гонадная, широкой связки, другие	Тазовые вены: гонадная, широкой связки, другие

Таблица 14. Формулировка диагноза при ВБВТ

Клинический диагноз	Формулировка диагноза по МКБ-10	Код диагноза по МКБ-10
ВБВТ. Синдром тазового венозного полнокровия	Варикозное расширение вен таза	I86.2
ВБВТ. Вульварный варикоз	Варикозное расширение вен вульвы	I86.3



клинического статуса пациента, согласно представленным выше классификациям, может быть дано одновременно в качестве детализации диагноза (табл. 14).

#### 12.4. Диагностика варикозной болезни вен таза

Задачами диагностических действий при обследовании больных с подозрением на ВБВТ служат:

- 1) установление наличия ВБВТ;
- 2) установление очевидного этиологического фактора развития ВБВТ;
- 3) определение стратегии лечения (необходимо ли использовать хирургические способы коррекции заболевания или следует ограничиться консервативными методами);
- 4) определение тактики лечения (какую лечебную методику или их сочетание нужно применить);
- 5) объективная оценка эффективности лечебных действий.

Методами диагностики ВБВТ, которые позволяют решить поставленные задачи, являются:

- клиническое обследование (осмотр, пальпация, сбор жалоб, анамнеза);
- ультразвуковое сканирование вен таза;
- сцинтиграфия тазовых вен (эмиссионная КТ);
- мультиспиральная КТ и/или МРТ вен таза;
- селективная овариография и тазовая флебография.

##### 12.4.1. Клиническое обследование

В классическом варианте ВБВТ проявляется триадой симптомов — тазовой болью, вульварным варикозом, дисменореей. Часто заболевание сопровождается и другими признаками, их разной комбинацией, которые часто встречаются и при других заболеваниях, но имеющие характерные для ВБВТ особенности.

Жалобами (субъективными признаками), относительно специфичными для ВБВТ, следует считать следующие:

ХТБ — наиболее яркий симптом заболевания. Ее особенностями служат усиление/возникновение болей при статических (длительное сидение, стояние) и физических нагрузках, во вторую (лютеиновую) фазу менструального цикла, на фоне применения гормональных препаратов, содержащих гестагены. Уменьшение болевого синдрома происходит после отдыха пациентки в горизонтальном положении с приподнятыми ногами, после использования веноактивных препаратов. Боль носит постоянный тупой ноющий характер, локализуется в подвздошных областях, чаще слева, возможна ее иррадиация в промежность, бедра. Для объективной оценки ХТБ целесообразно использовать визуально-аналоговую шкалу боли;

- тяжесть и дискомфорт в гипогастральной области при указанных выше ортостатических нагрузках;
- диспареунию (боли, возникающие во время или после полового акта). Особенностью данного симптома является сохранение болей от 30 мин до 1 сут после полового акта;
- дизурию (частые позывы к мочеиспусканию);
- гематурия при синдроме мезоортальной компрессии левой почечной вены;
- дисменорею (нарушение ритма и продолжительности менструаций). Для данного симптома характерно наличие длительных, обильных и нерегулярных маточных кровотечений;

— бесплодие, обусловленное, вероятно, инволюцией матки и яичников на фоне длительно существующего венозного полнокровия тазовых органов;

— психоэмоциональные нарушения (неустойчивое настроение, раздражительность, бессонница, маскированная депрессия).

**Комментарий.** Представленные жалобы часто встречаются при разных заболеваниях гинекологической, урологической, неврологической и психоэмоциональной сферы. Вместе с тем выше представлены некоторые особенности этих симптомов при ВБВТ. Корреляции между выраженностью жалоб и тяжестью заболевания отчетливо не прослеживается, в связи с чем необходимо проведение крупных эпидемиологических исследований, направленных на определение специфичности указанных признаков.

Кроме того, следует помнить о существовании латентной формы ВБВТ, когда имеется значительное расширение гонадных вен и тазовых венозных сплетений, подтвержденное результатами ультразвукового исследования или КТ, а клинические проявления заболевания отсутствуют.

**Объективными признаками ВБВТ** являются:

- вульварный варикоз;
- болезненность при пальпации гипогастральной области, левой или правой подвздошных областей.

**Комментарий.** Наличие у пациенток расширения поверхностных вен ягодиц, лобковой зоны, паховых областей в определенной мере может указывать на патологию тазовых вен. Вместе с тем частота обнаружения варикозных вен данных локализаций достаточно редка и часто обусловлена клапанной недостаточностью приустевых притоков БПВ. Тем не менее обнаружение варикозно-измененных вен ягодичной, паховой или лобковой областей служит показанием к проведению ультразвукового исследования вен таза.

##### 12.4.2. Инструментальное обследование

Ультразвуковое сканирование тазовых вен необходимо всем больным с подозрением на ВБВТ. Исследование следует выполнять в положении лежа в 2 модификациях: трансабдоминально (исследуют нижнюю полую, почечные и подвздошные вены, почечный сегмент левой гонадной вены) и трансвагинально (исследуют вены матки, параметрия, яичниковый сегмент гонадных вен) с проведением пробы Вальсальвы. Метод используют в качестве скрининг-диагностики, его цель — подтверждение или исключение существования варикозной трансформации гонадных вен и тазовых венозных сплетений.

Ультрасонографическими признаками заболевания служат расширение гонадных вен (более 5 мм) с наличием патологического рефлюкса крови по ним, варикозное расширение вен гроздьевидного, маточного сплетений, вен параметрия (диаметр более 3—4 мм), обнаружение ретроградного кровотока по этим сосудам. Мезоортальная компрессия левой почечной вены при ультразвуковом исследовании проявляется уменьшением диаметра сосуда в рено-кавальном соустье и престенотическим расширением левой почечной вены.

В протоколе ультразвукового исследования тазовых вен при ВБВТ или ее рецидиве следует указать:

- проходимость и диаметр гонадных вен;
- проходимость и диаметр вен тазовых сплетений (гроздьевидного, параметрия, аркуатного);
- проходимость и диаметр нижней полой, почечных и подвздошных вен.

**Возможности ультразвукового ангиосканирования.** Исследование является надежным способом обнаружения варикозной трансформации гонадных вен и внутритазовых венозных сплетений, регистрации патологического рефлюкса крови по этим сосудам, оценки состояния левой почечной вены.

**Комментарий.** Нецелесообразно выполнять исследование у беременных ввиду невозможности достоверной оценки состояния яичниковых вен и проведения адекватного лечения. Выполнение ультрасонографии вен при беременности показано при развитии тромбоза варикозных вен промежности, лобковой области, тромбоза гонадных вен для подтверждения диагноза и определения распространенности тромботического процесса.

**Мультиспиральная КТ тазовых вен** показана пациентам с верифицированным ультразвуковыми и радионуклидными методами диагнозом ВБВТ, больным с рецидивом тазовых болей после хирургического вмешательства на гонадных венах. Рентгеномографическими признаками ВБВТ является контрастирование расширенных гонадных вен и тазовых венозных сплетений в сагиттальной, фронтальной и аксиальной проекциях.

**Возможности мультиспиральной КТ.** Метод позволяет с высокой точностью определить анатомо-топографические особенности тазовых вен, состояние левой почечной вены, диаметр гонадных вен и тазовых венозных сплетений, количество притоков яичниковых вен и точное их местоположение, выявить сопутствующую патологию органов малого таза, почек. Преимуществами метода по сравнению с овариографией служат одномоментная оценка состояния артерий и вен таза, почечных и мезентериальных сосудов, кратковременность исследования (не более 5 мин), меньше инвазивность и лучевая нагрузка на пациента и врача, возможность выполнения исследования в амбулаторных условиях.

**Селективная овариография и тазовая флебография.** Метод следует использовать у больных, которым планируется хирургическое вмешательство на гонадных венах, а также пациенткам с рецидивом ХТБ в послеоперационном периоде. Это исследование не может быть заменено никаким другим при подозрении/обнаружении мезоортальной компрессии левой почечной вены, так как только в ходе овариографии можно определить градиент давления между нижней полой веной и левой почечной веной, превышение которого более 5 мм рт.ст. служит показанием критерия гемодинамической значимости стенозатлевой почечной вены.

**Флебографическими признаками ВБВТ** служат:

- расширение гонадных вен более 5 мм;
- рефлюкс контрастного вещества в левую и/или правую яичниковую вену с контрастированием гроздьевидного и маточного венозных сплетений;
- депонирование контрастного вещества в венах параметрия и матки и его переток на противоположную сторону.

**Комментарий.** Предпочтительней использовать мультиспиральную КТ ввиду ее меньшей инвазивности и

достаточной для выбора метода хирургического лечения информативностью. Однако возможно выполнение овариографии без мультиспиральной КТ. Выполнение флебографического исследования после КТ показано лишь при обнаружении стеноза левой почечной вены для измерения градиента давления в левой почечной вене, что необходимо для определения показаний к вмешательству на почечной вене или выполнения гонадо-подвздошного шунтирования.

Сцинтиграфию тазовых вен (эмиссионную КТ) следует использовать у больных с подтвержденным ультразвуковым исследованием диагнозом ВБВТ. Основной целью использования сцинтиграфии тазовых вен является определение степени тазового венозного полнокровия (ТВП), рассчитываемое с помощью компьютерной программы. Динамику коэффициента ТВП можно использовать для объективной оценки эффективности хирургического или консервативного лечения ВБВТ.

## 12.5. Лечение варикозной болезни вен таза

### 12.5.1. Компрессионная терапия

Исследований, посвященных изучению компрессионной терапии при ВБВТ, в России и за рубежом не проводили. Судить о необходимости назначения данного вида лечения в настоящее время не представляется возможным. Существует необходимость в серьезном изучении этого вопроса. Рекомендации о назначении больным стандартных компрессионных чулок и колгот также являются предметом дискуссии и нуждаются в дополнительных исследованиях.

### 12.5.2. Флебосклерозирующее лечение

**Склерооблитерация вульварных и промежностных вен.** Методики проведения склеротерапии варикозных вен наружных половых органов, рекомендуемые склерозанты, показания и противопоказания к использованию метода, осложнения данного способа лечения аналогичны таковым при ВБ нижних конечностей (см. соответствующий раздел данных рекомендаций).

**Склерооблитерация гонадных вен.** Для проведения лечебной манипуляции необходимы операционная, оснащенная ангиографической установкой, и набор инструментов для катетеризации гонадных вен. Следует использовать жидкие или пенные формы склерозантов в высоких концентрациях. Склерозант вводят в дистальные отделы гонадных вен до полного заполнения гроздьевидного сплетения и вен параметрия.

**Комментарий.** Катетерную склерооблитерацию гонадных вен необходимо проводить в специализированном стационаре, совместно с рентген-ангиохирургом. После лечебной манипуляции необходим регулярный (не реже 1 раза в сутки) ультразвуковой мониторинг состояния тазовых вен (гонадных, внутренней и общей подвздошных вен, венозных сплетений матки и яичников).

### 12.5.3. Хирургическое лечение варикозной болезни вен таза

Оперативное лечение показано больным с клиническими признаками ВБВТ, расширением гонадных вен и внутритазовых венозных сплетений и рефлюксом крови по ним, по данным инструментальных методов исследо-

вания, при наличии варикоза наружных половых органов, синдроме Мея—Тернера и мезоаортальной компрессии левой почечной вены (рено-кавальный градиент более 5 мм рт.ст.).

Операции при ВБВТ можно разделить на три типа:

- вмешательства на подкожных венах промежности и нижних конечностей;
- вмешательства на гонадных венах;
- операции на левой почечной и левой общей подвздошной венах.

**Удаление вен вульвы и промежности.** Оптимальным способом флебэктомии в промежности служит выполнение операции из небольших разрезов с перевязкой питающих вен, что предотвращает возникновение обширных гематом в этой области.

**Хирургические вмешательства на гонадных венах.** Основной целью операции служит прекращение ретроградного кровотока по яичниковым венам. Этого достигают с помощью резекции участка вены или ее окклюзии с помощью специальных эмболизирующих спиралей Жиантурко.

**Внебрюшинную резекцию гонадных вен** следует выполнять, используя внебрюшинный доступ Пирогова в левой или правой подвздошных областях. Мобилизация вены должна составлять не менее 10 см. В ходе выделения гонадной вены необходимо лигировать все обнаруживаемые притоки и сателлитные вены.

**Чрезбрюшинная эндоскопическая резекция гонадных вен.** Для проведения данной операции необходимы 3—4 доступа-порта, через которые в брюшную полость после наложения пневмоперитонеума вводят видеокамеру и манипуляторы. Выделяют гонадные вены, на дистальный и проксимальный отрезки сосуда накладывают клипы и резецируют его. Протяженность резецированного участка вены должна быть не менее 10 см.

**Комментарий.** Перспективным направлением служит применение внебрюшинной резекции гонадных вен эндоскопическим способом из поясничного доступа с использованием баллонного расширителя. Эта методика исключает интраабдоминальные осложнения чрезбрюшинного доступа.

**Эндovasкулярную эмболизацию яичниковых вен** проводят под местной анестезией путем пункции общей бедренной или внутренней яремной вены. Затем по катетеру-проводнику в гонадные вены доставляют спирали Жиантурко, которые, раскрываясь в сосуде, растягивают его, прекращая ток крови по вене.

**Комментарий.** Данная лечебная методика, несмотря на разноречивые данные о ее эффективности в купировании симптомов ВБВТ (43—95%), имеет значительные преимущества перед открытым и эндоскопическим методами ввиду своей малой инвазивности, возможности амбулаторного выполнения. Вместе с тем клиническая практика показывает, что при планировании данного вида хирургического лечения ВБВТ, пациентки должны быть подвергнуты тщательному отбору с учетом конституциональных особенностей, типа строения гонадных вен, наличия или отсутствия патологии органов малого таза.

Операции на левой почечной вене выполняют при обнаружении сдавления этого сосуда между аортой и

верхней брыжеечной артерией. Показанием к вмешательству служит градиент давления между нижней полостью и левой почечной венами, превышающий 8—10 мм рт.ст. В этом случае выполняют транспозицию левой почечной вены, суть которой заключается в создании нового рено-кавального соустья ниже имеющегося, что позволяет устранить аорто-мезентериальную компрессию сосуда. Одновременно выполняют резекцию левой гонадной вены. Имеются сообщения об успешных случаях эндоваскулярного стентирования левой почечной вены. Данная методика служит адекватной альтернативой открытой и лапароскопической транспозиции левой почечной вены.

**Комментарий.** Учитывая травматичность операции, прибегать к данному вмешательству следует лишь при значительных нарушениях функции левой почки при левосторонней венозной почечной гипертензии (градиент давления не менее 8—10 мм рт.ст.). Вопрос о вмешательстве на левой почечной вене следует решать коллегиально с урологом и нефрологом.

**Гонадо-подвздошные венозные анастомозы.** Операция направлена на купирование левосторонней рено-флебогипертензии, устранение явлений тазового венозного полнокровия при умеренно выраженной левосторонней венозной почечной гипертензии (градиент давления не превышает 5—8 мм рт.ст.).

#### 12.5.4. Фармакотерапия варикозной болезни вен таза

Медикаментозное лечение показано больным ВБВТ с изолированным поражением внутритазовых венозных сплетений с клинически манифестировавшей болезнью, пациенткам с латентной формой заболевания вне зависимости от распространенности варикозного расширения вен таза, а также в качестве предоперационной подготовки и при отказе больной от оперативного лечения.

Учитывая единый субстрат заболевания при ВБ вен нижних конечностей и ВБВТ, флеботропные препараты, используемые при лечении ВБВТ, аналогичны таковым при ВБ вен нижних конечностей. Их подробное описание представлено в соответствующем разделе данных рекомендаций.

**Комментарий.** Для быстрого купирования болевого синдрома используют нестероидные противовоспалительные средства (диклофенак, вольтарен, мовалис и др.). В ряде случаев это позволяет на короткое время значительно уменьшить болевые ощущения. Для патогенетической терапии необходимо применение современных веноактивных препаратов.

#### 12.6. Осложнения варикозной болезни вен таза

**Тромбоз маточных и гонадных вен.** Это осложнение чаще возникает в период беременности или через несколько суток после родов, а также может развиваться вне каких-либо дополнительных условий на фоне выраженного застоя крови в тазовых венах.

Клинические признаки:

— выраженный болевой синдром в гипогастриальной области;

— гипертермия (до 38—39 °С), недомогание, озноб.

Прогрессирование тромбоза может привести к развитию тромбоза внутренней подвздошной вены, который при его флотирующем характере осложняется тромбозом эмболией

---

легочных артерий. Кроме того, тромботический процесс в гонадных венах способен распространяться на нижнюю полую и левую почечную вены, создавая реальную угрозу эмболической окклюзии легочного артериального русла.

**Инструментальная диагностика.** Трансабдоминальное и трансвагинальное ультразвуковое ангиосканирование тазовых вен служит оптимальным методом диагностики тромбоза маточных и гонадных вен. С его помощью можно констатировать тромботическое поражение вен таза, его распространенность, характер тромба (окклюзивный, пристеночный, флотирующий). Рентгеноконтрастная флебография (кавография) показана только при распространении тромботического процесса на подвздошные или нижнюю полую вены и флотирующем характере тромба.

**Консервативное лечение.** Больным после ультразвукового подтверждения диагноза показана антикоа-

гулянтная терапия в лечебной дозе по общепринятым методам с последующим назначением непрямых антикоагулянтов в амбулаторных условиях не менее чем на 3 мес. В ряде случаев при наличии фебрической температуры необходима антимикробная терапия.

**Хирургическое лечение.** Распространение тромботического процесса из гонадных вен на нижнюю полую вену с формированием флотирующего тромба служит показанием к выполнению хирургического вмешательства. Оптимальным оперативным методом в таких случаях является эндоваскулярная катетерная тромбэктомия из нижней полых вен. При отсутствии технических условий для выполнения эндоваскулярного вмешательства целесообразно выполнить прямую тромбэктомию из нижней полых вен. В послеоперационном периоде необходима антикоагулянтная терапия.

# 13. Медико-социальная экспертиза, реабилитация, физиотерапевтическое и санаторно-курортное лечение при заболеваниях вен

## 13.1. Общие вопросы, термины, понятия

*Реабилитация* — восстановление или компенсация нарушенных функций организма и трудоспособности больных и инвалидов, достигаемые применением комплекса медицинских, педагогических и социальных мероприятий.

Объектом реабилитации являются лица, у которых вследствие врожденной или приобретенной патологии имеются нарушения функций и обусловленные ими длительная или стойкая утрата трудоспособности и/или социальная недостаточность; чаще всего — это лица, признанные инвалидами или больные, у которых прогнозируется возможность инвалидизации. Любые применяемые при этом методы (от санаторно-курортного лечения до хирургического вмешательства) могут рассматриваться в качестве элементов реабилитационного процесса, если они сопряжены с его остальными разделами и в целом соответствуют задачам реабилитации. Реабилитация включает медицинскую реабилитацию (восстановительную терапию, реконструктивную хирургию, протезирование и ортезирование), профессиональную реабилитацию (профессиональное ориентирование, профессиональное образование, профессионально-производственная адаптация и трудоустройство), социальную реабилитацию (социально-средовая и социально-бытовая адаптация).

*Медико-социальная экспертиза (МСЭ)* — определение в установленном порядке потребностей освидетельствуемого лица в мерах социальной защиты, включая реабилитацию, на основе оценки ограничений жизнедеятельности, вызванных стойким расстройством функций организма.

Согласно современной концепции МСЭ, основанием для направления на экспертизу является не заболевание, а ограничения жизнедеятельности, к которым привели нарушения функций, вызванные болезнью или ее последствиями. Логика МСЭ предполагает подтверждение наличия элементов следующей взаимосвязи: «болезнь—нарушение функций—ограничение жизнедеятельности—социальная недостаточность». Одной из значимых задач МСЭ является составление индивидуальной программы реабилитации, включающей мероприятия по медицинской, социальной профессиональной реабилитации. Этот исключительно важный документ содержит не только необходимые рекомендации, но отражает направление, объем реабилитационных мероприятий и гарантирует инвалиду их предоставление.

## 13.2. Медико-социальная экспертиза и экспертиза временной нетрудоспособности

### 13.2.1. Показания к направлению на медико-социальную экспертизу

Основанием для направления больного на МСЭ являются ХЗВ, как правило, с длительным анамнезом и прогрессирующим или стабильным течением несмотря на проводимое лечение:

- ВБ или ПТБ с ХВН;
- неэффективное хирургическое лечение ПТБ;
- ПТБ, осложненная повторной тромбозом болевой артерии, независимо от степени ХВН;
- имплантированный кава-фильтр.

Верификации тяжести клинических проявлений ХЗВ недостаточно для направления пациента на МСЭ. Признание лица инвалидом в процессе МСЭ осуществляется на основании определения следующей триады признаков:

- нарушения здоровья со стойким расстройством функций организма;
- ограничения жизнедеятельности;
- необходимость осуществления мер социальной защиты гражданина.

Наличие одного из указанных признаков не является условием, достаточным для признания лица инвалидом.

### 13.2.2. Нарушение основных групп функций организма

При ХЗВ следует ожидать нарушения следующих функций:

- функции кровообращения ввиду поражения клапанного аппарата вен и/или нарушений их проходимости, прогрессирующего ухудшения регионарной и системной гемодинамики;
- ухудшения статодинамической функции вследствие прогрессирования клинических проявлений ХВН;
- ухудшение психических функций.

Выделяют четыре степени нарушений функций организма. К ограничениям жизнедеятельности ведут II, III и IV степень.

### 13.2.3. Ограничение основных категорий жизнедеятельности

При ХЗВ возникают ограничения следующих категорий жизнедеятельности:

- способности к самостоятельному передвижению. Данное ограничение вполне закономерно обусловлено нарушениями статодинамической функции на фоне тяжелых проявлений ХВН;

— способности к общению. Ограничение данной категории жизнедеятельности нередко остается вне поля зрения врачей-клиницистов, а также и врачей-экспертов. По-видимому, ограничение способности к общению, ввиду нарушений психических функций (их эмоционально-волевых компонентов, внимания), может иметь место у многих больных с тяжелыми проявлениями ХВН: обширными «мокнущими» трофическими язвами, экземой, выраженным болевым синдромом, субъективными тяжелыми неприятными ощущениями (зуд, чувство жжения и др.). Однако эти ограничения начинают доминировать и приобретают особую роль у лиц, которые в силу профессиональной деятельности или привычного уклада жизни много общаются и взаимодействуют с другими людьми (например, педагоги, социальные работники, служащие, постоянно ведущие прием посетителей и др.);

— способности к трудовой деятельности. В возникновении ограничений данной категории играют роль две группы факторов. Во-первых, нарушения функций способны непосредственно ограничивать полноценную трудовую деятельность. При ХЗВ это чаще всего — нарушения статодинамической функции; вместе с тем, как было показано выше, у ряда категорий работников, связанных с постоянным общением с людьми, важное значение приобретают и нарушения психических функций. Вторая группа факторов — наличие таких условий и характера нарушений функций, при которых осуществление трудовой деятельности может привести к дальнейшему прогрессированию нарушений функций, чаще всего — функции кровообращения. Такие условия могут иметь место, например, при рецидивирующих тромбозах, после имплантации кава-фильтра;

— способности к самообслуживанию. Ограничение этой категории жизнедеятельности связано с нарушениями статодинамической функции. Кроме того, грубые трофические расстройства, вызванные нарушениями функции кровообращения, экземы, также усугубляют ограничение способности к самообслуживанию, снижая навыки и возможности соблюдения личной гигиены.

Тяжесть клинических проявлений ХЗВ во многом, определяя степень нарушений функций организма, влияет и на выраженность ограничений жизнедеятельности (выделяют три степени выраженности ограничений жизнедеятельности). Однако это зависит от сочетания многих факторов социального, индивидуально-личностного и медико-биологического характера. В частности, при ХЗВ это могут быть распространенность поражения венозного русла (одностороннее или билатеральное), наличие сопутствующей патологии, усугубляющей течение ХЗВ, преклонный возраст пациента, избыточная масса тела, проживание в неблагоустроенном жилье и (или) его удаленность от ключевых социальных объектов и др. Как правило, встречаются разные варианты сочетаний (табл. 15).

Ограничения хотя бы одной из категорий жизнедеятельности I степени в сочетании с другими условиями, необходимыми для признания лица инвалидом, являются основанием для определения III группы инвалидности, II степени — II группы, III степени — I группы инвалидности. При ХЗВ чаще всего имеют место ограничения од-

ной или нескольких категорий жизнедеятельности I степени, реже — II степени; ограничения жизнедеятельности III степени при ХЗВ наблюдаются сравнительно редко.

#### 13.2.4. Направление на медико-социальную экспертизу

Важнейшим этапом, инициирующим процесс МСЭ, является направление гражданина на МСЭ. При направлении на МСЭ больного с ХЗВ и заполнении соответствующих документов (форма №088/у-06) следует руководствоваться следующими рекомендациями.

Описание сведений, представленное врачом, должно последовательно и аргументированно обосновывать, что имеющиеся у больного ХЗВ и тяжесть его клинических проявлений, несмотря на проводимые лечебно-реабилитационные мероприятия, имеют хроническое прогрессирующее течение и вызывают стойкие (!) нарушения функций, ставшие причиной тех или иных ограничений жизнедеятельности и требующие специальных мер социальной защиты.

На некоторые разделы направления необходимо обратить особое внимание.

При описании «состояния гражданина при направлении на МСЭ» целесообразно руководствоваться классификацией СЕАР, которая не только дает точную и лаконичную градацию клинических признаков ХВН, но благодаря этиологическому, анатомическому и патофизиологическому разделам, позволяет предоставить качественную характеристику нарушений функций (по крайней мере, функции кровообращения). Кроме того, формулировка диагноза ХЗВ на основе классификации СЕАР содержит информацию об уровне обследования (диагностических действий) и соответственно его аргументированности.

Вместе с тем в классификации ХВН, рекомендованной для работы врачей МСЭ, представлено четыре градации клинических признаков (от I до IV степени). Соотношение клинических классов по СЕАР и клинических признаков МСЭ представлено в табл. 16.

Таким образом, *вопрос о необходимости МСЭ следует обсуждать лишь в отношении пациентов с клиническими классами С3—С6 по СЕАР.*

В том случае, если врач, направляющий пациента на МСЭ, сочтет необходимым при описании заболевания представить характеристику его тяжести согласно другой

**Таблица 15. Вероятные соотношения тяжести клинических проявлений ХВН, вида и степени нарушений основных групп функций, ограничений основных категорий жизнедеятельности при ХЗВ**

Клинический класс заболевания по СЕАР	Вид и степень нарушения функций	Ограничение жизнедеятельности
C3	Статодинамической функции II ст. Кровообращения II ст. (в отдельных случаях при наличии стойких выраженных отеков, болей)	Способности к самостоятельному передвижению I ст. Способности к самообслуживанию I ст. Способности к трудовой деятельности I ст.
C4	Статодинамической функции II—III ст. Кровообращения II—III ст. Психических функций II ст. (при наличии экземы)	Способности к самостоятельному передвижению I ст. Способности к самообслуживанию I ст. Способности к трудовой деятельности I ст. Способности к общению I ст. (при наличии экземы)
C5	Те же, но чаще, чем при C4	Те же, но чаще, чем при C4
C6	Статодинамической функции III ст. Кровообращения III ст. Психических функций II ст. (при наличии обширных «мокнущих» язв, выраженного болевого синдрома)	Способности к самостоятельному передвижению II ст. Способности к самообслуживанию II ст. Способности к трудовой деятельности II ст., редко — III ст. Способности к общению I ст.

классификации, то необходимо указать, какой классификацией он пользовался (например, «ХВН III стадия (Widmer)»).

Результаты дополнительных методов исследования должны соответствовать уровню диагностических действий «ЛП». Недостаточно ограничиваться только клиническим обследованием и применением малоинформативных инструментальных методов исследования. Ультразвуковое ангиосканирование должно быть обязательным во всех случаях. Показатели плетизмографии могут быть хорошим, информативным дополнением данных ультразвукового исследования. Специального проведения (для МСЭ) флебографии, МРТ, спиральной КТ, как правило, не требуется.

Клинический прогноз должен быть основан в клинико-функциональном диагнозе и характеризовать вероятную динамику не только клинических проявлений, но в большей мере — расстройств функций организма. «Сомнительный» и «неблагоприятный» прогноз подтверждают стойкий характер нарушений функций.

В свою очередь «удовлетворительный» или «низкий» уровень реабилитационного потенциала характеризует возможность частичного восстановления (компенсации) нарушенных функций и ограничений жизнедеятельности, что подтверждает наличие социальной недостаточности.

Реабилитационный прогноз — предполагаемая вероятность реализации реабилитационного потенциала. Сомнительный и неблагоприятный реабилитационный прогноз свидетельствует о том, что даже при проведении необходимого комплекса лечебных и реабилитационных мероприятий у больного сохранятся и значительные нарушения функций организма, и выраженные ограничения жизнедеятельности, требующие специальных мер социальной помощи и социальной защиты.

В рекомендациях для формирования индивидуальной программы реабилитации необходимо отразить конкретные виды лечения и реабилитации, включая лекарственное обеспечение, назначение лечебного трикотажа, технических средств реабилитации (трости, стельки и др.), возможные виды санаторно-курортного лечения, рекомендации по рациональному образу жизни и трудоустройству.

### 13.2.5. Критерии и срок временной утраты трудоспособности при болезнях магистральных вен

При болезнях магистральных вен основанием для выдачи листка временной нетрудоспособности является невозможность выполнения пациентом трудовых обязанно-

стей, что обусловлено как характером и тяжестью патологического процесса, так и особенностями трудовой деятельности в каждом конкретном случае. Ориентировочные сроки нетрудоспособности при заболеваниях вен представлены в соответствующих нормативных документах и справочниках. В реальной клинической практике длительность лечения нередко превышает сроки, рекомендованные в указанных документах.

В частности, временная нетрудоспособность при тромбозе глубоких вен в зависимости от распространенности уровня поражения и эффективности проводимого лечения составляет 2—4 мес. При тромбозе нижней полой вены, двустороннем подвздошно-бедренном тромбозе и тромбозе (независимо от уровня), осложненном тромбозом легочной артерии, лечение по больничному листу может достигать 4 мес. После имплантации кава-фильтра больничный лист также выдается на 3—4 мес. Продление листка временной нетрудоспособности в этих случаях находится в ведении врачебной комиссии. Вместе с тем при отсутствии отчетливой положительной динамики, неблагоприятном (сомнительном) клиническом прогнозе, а также по достижении 4 мес временной нетрудоспособности, возникают основания для направления пациента на МСЭ.

### 13.2.6. Противопоказанные виды и условия труда для больных хронической венозной недостаточностью

Больным ХВН противопоказаны:

- 1) тяжелый и средней тяжести физический труд;
- 2) вынужденная рабочая поза — продолжительное пребывание в положении «стоя» или «сидя»;
- 3) работа в условиях высоких и низких температур, а также высокой влажности;
- 4) работа в условиях вибрации;
- 5) при наличии язвы и рецидивирующего рожистого воспаления — работа в пищевой промышленности, общепите, детских учреждениях.

Вопросы обоснований противопоказаний к тем или иным условиям и характеру трудовой деятельности и соответствующих рекомендаций пациенту являются прерогативой лечащего врача и/или врачебной комиссии. Целесообразно при выписке больных в графе «рекомендации» медицинских документов наряду с лечебно-профилактическими мероприятиями отмечать и эти аспекты.

### 13.3. Реабилитация

Реабилитация инвалидов осуществляется в соответствии с индивидуальной программой реабилитации, составленной в ходе МСЭ, и включает все составляющие —

Таблица 16. Соотношения клинических классов CEAP и клинических признаков МСЭ

Клинические проявления	CEAP	Классификация, рекомендованная для врачей-экспертов, 2005 г.
Нет видимых или определяемых пальпаторно признаков ХЗВ	C0	—
Телеангиэктазии, ретикулярные варикозные вены	C1	
Варикозно-измененные подкожные вены	C2	
Отек	C3	I
Трофические изменения кожи и подкожных тканей: гиперпигментация, венозная экзема, липодерматосклероз, белая атрофия кожи	C4	II, III
Зажившая венозная язва	C5	III, IV
Открытая венозная язва	C6	

медицинскую, социальную, профессиональную. Программа реабилитации больных с ХЗВ, не имеющих группу инвалидности, формируется, как правило, лечащим врачом самостоятельно или на основе коллегиального мнения нескольких специалистов. Объем и спектр реабилитационных мероприятий, безусловно, может быть разным. Тем не менее необходимо обозначить общие принципы реабилитации больных и инвалидов с ХЗВ, к соблюдению которых следует стремиться во всех случаях.

Суть реабилитационной программы — комплекс мероприятий, направленных на возмещение (компенсацию) утраченных (нарушенных) функций, ограничений жизнедеятельности. Цель программы — повышение качества жизни больного. При ХЗВ указанные задачи реализуются с помощью коррекции поведения, образа жизни и дополнительного комплекса лечебно-профилактических медицинских средств.

Устранение факторов риска или максимальное снижение их негативного воздействия является генеральной линией в реабилитации и ревалидации пациентов с ХЗВ. Поскольку развитие ХВН происходит в условиях ортостатической нагрузки, одной из ключевых задач реабилитационных мероприятий служит также приведение индивидуальной дневной ортостатической нагрузки в соответствие с возможностями пораженной венозной системы.

Важной составной частью реабилитации является проведение лечащим врачом врачебно-педагогической работы, направленной на детальное выяснение образа жизни пациента, его информирование относительно заболевания и прогноза, а также разработку конкретных рекомендаций по модификации факторов риска.

Доказано, что даже *простая коррекция образа жизни* (изменение условий труда, увеличение динамической активности, дозированная лечебная ходьба, регулярная разгрузочная гимнастика, плавание, постуральный дренаж) приводит к явному симптоматическому улучшению. Необходимо уменьшить непрерывную и суммарную дневную вертикальную нагрузку, профессиональную и бытовую гиподинамию, физические перегрузки, излишнюю массу тела, а также исключить вредные привычки и обстоятельства.

Очевидным фактором риска для ХЗВ и ХВН служит ожирение. Увеличение индекса массы тела более 27 кг/м<sup>2</sup> ведет к увеличению частоты развития варикозного расши-

рения вен на 33%. Кроме того, избыточная масса тела статистически достоверно связана с плохим заживлением венозных язв и высокой частотой их рецидива. Именно поэтому *коррекция массы тела* составляет важную часть реабилитационной программы для больных с ХЗВ.

Существенным резервом для реабилитации пациентов, а также профилактики прогресса венозных заболеваний нижних конечностей служат *правильный выбор профессии и разумная организация труда* в выбранной специальности. Например, при длительном пребывании в положении «сидя» полезно периодически устраивать разгрузочные паузы (при наличии условий принимать «позу ковбоя»), пользоваться ножным тренажером, расположенным под офисным столом. Простые изменения условий труда, например оснащение рабочих мест высокими стульями, соблюдение режима труда и отдыха и медицинские консультации, могут оказаться эффективными.

Важное значение имеет *лечебная физкультура*, которая включает не только специальные методы, осуществляемые под наблюдением врача, но и комплекс простых упражнений, выполняемых пациентом самостоятельно. Целесообразно вводить ежедневные обязательные дозированные пешеходные прогулки, применять разгружающую ноги гимнастику. Оптимальным видом спорта при всех формах ХЗВ и ХВН можно назвать плавание и аквааэробику.

Еще раз отметим, что любые методы лечения следует рассматривать в качестве реабилитационных мероприятий, если они в целом соответствуют ее задачам. Назначение компрессионного трикотажа, венотоников, проведение симптоматической терапии, местное лечение трофических поражений являются неотъемлемой частью реабилитационной программы.

#### **13.4. Физиотерапевтическое и санаторно-курортное лечение**

К физическим способам реабилитации больных с ХЗВ относятся лечебная физкультура и ходьба в обычном или ускоренном ритме, плавание. При выборе санаторно-курортного лечения следует ориентироваться на возможность проведения лечебной физкультуры, методик ходьбы (терренкур), плавания. Спектр физиотерапевтических методов, применяемых при ХВН, эффективность которых объективно доказана, ограничен использованием разных вариантов прерывистой компрессионной терапии.



# Договор публичной оферты\*

г. Москва

## 1. ПРЕДМЕТ ДОГОВОРА

1.1. Данный договор является договором публичной оферты. Если **Лицензиар** (автор) предоставляет **Лицензиату** (издатель) свое произведение для публикации любым из возможных способов, т.е. в рукописной/печатной/электронной версии, **Лицензиар** автоматически принимает условия данного договора.

1.2. По настоящему договору **Лицензиар** предоставляет **Лицензиату** **неисключительные права** на использование своего произведения в обусловленных договором пределах и на определенный договором срок.

1.3. **Лицензиар** гарантирует, что он обладает исключительными авторскими правами на передаваемое **Лицензиату** произведение.

## 2. ПРАВА И ОБЯЗАННОСТИ СТОРОН

2.1. **Лицензиар** предоставляет **Лицензиату** на срок до десяти лет следующие права:

2.1.1. Право на воспроизведение произведения (опубликование, обнародование, дублирование, тиражирование или иное размножение произведения) без ограничения тиража экземпляров. При этом каждый экземпляр произведения должен содержать имя **автора** произведения;

2.1.2. Право на распространение произведения любым способом;

2.1.3. Право на переработку произведения (создание на его основе нового, творчески самостоятельного произведения) и право на внесение в произведение изменений, не представляющих собой его переработку;

2.1.4. Право на публичное использование и демонстрацию произведения в информационных, рекламных и прочих целях;

2.1.5. Право на доведение до всеобщего сведения;

2.1.6. Право частично или полностью переуступить на договорных условиях полученные по настоящему договору права третьим лицам без выплаты **Лицензиару** вознаграждения, а также право на перевод на иностранные языки с размещением в иностранных изданиях.

2.2. **Лицензиар** гарантирует, что произведение, права на использование которого переданы **Лицензиату** по настоящему договору, является оригинальным произведением.

2.3. **Лицензиар** гарантирует, что данное произведение никому ранее официально (т.е. по формально заключенному договору) не передавалось для воспроизведения и иного использования. Если произведение уже было опубликовано, **Лицензиар** должен уведомить об этом **Лицензиата**.

2.4. **Лицензиар** передает права **Лицензиату** по настоящему договору на основе неисключительной лицензии.

2.5. **Лицензиат** обязуется соблюдать предусмотренные действующим законодательством авторские права, права **Лицензиара**, а также осуществлять их защиту и принимать все возможные меры для предупреждения нарушения авторских прав третьими лицами.

2.6. Территория, на которой допускается использование прав на произведение, не ограничена.

## 3. ОТВЕТСТВЕННОСТЬ СТОРОН

3.1. **Лицензиар** и **Лицензиат** несут в соответствии с действующим законодательством РФ имущественную и иную юридическую ответственность за неисполнение или ненадлежащее исполнение своих обязательств по настоящему договору.

3.2. Сторона, ненадлежащим образом исполнившая или не исполнившая свои обязанности по настоящему договору, обязана возместить убытки, причиненные другой стороне, включая упущенную выгоду.

## 4. ЗАКЛЮЧИТЕЛЬНЫЕ ПОЛОЖЕНИЯ

4.1. Все споры и разногласия сторон, вытекающие из условий настоящего договора, подлежат урегулированию путем переговоров, а в случае их безрезультатности, указанные споры подлежат разрешению в суде в соответствии с действующим законодательством РФ.

4.2. Расторжение настоящего договора возможно в любое время по обоюдному согласию сторон с обязательным подписанием сторонами соответствующего соглашения об этом.

4.3. Расторжение настоящего договора в одностороннем порядке возможно в случаях, предусмотренных действующим законодательством, либо по решению суда.

4.4. Во всем, что не предусмотрено настоящим договором, стороны руководствуются нормами действующего законодательства РФ.

\*Для журналов, выпускаемых издательством «Медиа Сфера», а именно: 1. Архив патологии; 2. Вестник оториноларингологии; 3. Вестник офтальмологии; 4. Вопросы курортологии, физиотерапии и лечебной физической культуры; 5. Доказательная гастроэнтерология; 6. Доказательная кардиология; 7. Журнал «Вопросы нейрохирургии» имени Н.Н. Бурденко; 8. Журнал неврологии и психиатрии им. С.С. Корсакова; 9. Кардиология и сердечно-сосудистая хирургия; 10. Клиническая дерматология и венерология; 11. Лабораторная служба; 12. Онкология. Журнал им. П.А. Герцена; 13. Проблемы репродукции; 14. Проблемы эндокринологии; 15. Профилактическая медицина; 16. Российская стоматология; 17. Российский вестник акушера-гинеколога; 18. Стоматология; 19. Судебно-медицинская экспертиза; 20. Терапевтический архив; 21. Флебология; 22. Хирургия. Журнал им. Н.И. Пирогова; 23. Эндоскопическая хирургия.